

الجمهورية الجزائرية الديمقراطية الشعبية
République Algérienne Démocratique et Populaire
وزارة التعليم العالي والبحث العلمي
Ministère de l'Enseignement Supérieur et de la Recherche Scientifique
جامعة 8 ماي 1945 قالمة
Université 8 Mai 1945 Guelma
Faculté des Sciences de la Nature et de la Vie, Sciences de la terre et de l'Univers



Mémoire En Vue de l'Obtention du Diplôme de Master

Domaine : Sciences de la Nature et de la Vie
Filière : Sciences Biologiques
Spécialité/Option : Parasitologie
Département : Biologie

Thème :
**Les maladies dermiques d'origine parasitaire et fongique :
étude bibliographique**

Présenté par :

Djaghout Boutheyna
Henad Loubna
Oumeddour Amira

Devant le jury composé de :

Président : M ^{me} Zidi S	MCB	Université de Guelma
Examineur : M ^{me} Hami M	MCB	Université de Guelma
Encadreur : M ^{me} Zerguine Karima	MCA	Université de Guelma

Septembre 2020

REMERCIEMENTS

Louange à Allah le Miséricordieux qui nous a éclairé la voix de la science et de la connaissance et par sa grâce on a réussi à achever ce travail.

Nos vifs remerciements vont à l'endroit du Dr. ZIDI Sourour d'avoir accepté de présider ce jury et Dr. HAMI Manel qui nous a consacré son temps afin d'évaluer notre travail, nous permettant ainsi de disposer de leurs expertises dans ce domaine. Vous avez été pour nous des enseignants soucieux de livrer leurs savoirs et nous faire profiter de leurs expériences. C'est un grand honneur pour nous.

Nous tenons à exprimer toute notre gratitude et toute notre reconnaissance à Mme ZERGUINE Karima, notre encadreur. Elle a su durant nos études nous communiquer par la richesse et la clarté de son enseignement. Nous la remercions pour la confiance qu'elle nous a accordée lors de la réalisation de ce travail.

Nos sincères remerciements, à tout le personnel enseignant de la faculté des Sciences de la Nature et de la Vie & Sciences de la Terre et de l'Univers, pour leurs précieux conseils, leurs soutiens inestimables et leur encouragement.

À tous nos collègues, nos compagnons de lutte dans les études, nous leur souhaitons la chance et le bonheur.

Enfin, à tous ceux dont la fraternité et la bienveillance n'ont cessé d'être pour nous un soutien et affection pour nous aider à franchir diverses étapes de la vie, nous adressons des chaleureux remerciements.

Dédicaces

C'est avec un grand plaisir et une immense fierté et joie que je dédie ce modeste travail :

A ma très chère mère

Quoi que je fasse, je ne pourrais te rendre ce que tu as fait pour moi. Si je suis arrivée là c'est bien grâce à toi, qu'Allah te donne une longue vie et te protège pour moi. Merci pour ton soutien et ton amour.

A mon très cher père

Signe de fierté et d'honneur. Que ce travail témoigne de mon respect, ma Profonde gratitude pour toutes ces années de sacrifice pour moi et de mon grand amour pour toi. Merci pour ta confiance.

A toute ma famille

Qui m'entoure de toute son affection et sur laquelle je peux toujours compter.

A mes amis

Merci pour ces beaux moments passés ensemble.

A tous ceux que je n'ai pas cités et qui comptent pour moi, merci de m'avoir accompagné jusqu'ici et d'être là pour la suite.

LOUBNA BOUTHEYNA AMIRA

Listes des figures	
Liste des tableaux	
Glossaire	
Résumé	
Introduction.....	1

Chapitre I : Dermatozoonoses parasitaires.

1- Dermatoses dues aux protozoaires : La leishmaniose

1.1- Définition.....	3
1.2- Présentation du parasite.....	3
1.2.1- Taxonomie.....	3
1.2.2- Morphologie.....	4
1.2.3- Cycle biologique.....	6
1.2.4- Répartition géographique.....	7
1.3- Epidémiologie.....	7
1.4- Symptômes et évolution.....	8
1.5- Diagnostique.....	9
1.6- Traitement.....	11
1.7- Prophylaxie.....	11

2- Dermatoses dues aux helminthes :

2.1- La dermatite des nageurs

2.1.1- Définition.....	12
2.1.2- Présentation du parasite.....	12
a- Taxonomie.....	12
b- Morphologie.....	13
c- Cycle biologique.....	14
d- Répartition géographique.....	15
2.1.3- Epidémiologie.....	15
2.1.4- Symptômes et évolution.....	16
2.1.5- Diagnostique.....	17
2.1.6- Traitement.....	17
2.1.7- Prophylaxie.....	18

2.2- La dirofilariose cutanée

2.2.1- Définition.....	18
2.2.2- Présentation de parasite.....	18
a- Taxonomie.....	18
b- Morphologie.....	19
c- Cycle biologique.....	19
d- Répartition géographique.....	20
2.2.3- Epidémiologie.....	20
2.2.4- Symptômes et évolution.....	21
2.2.5- Diagnostique.....	22

2.2.6- Traitement.....	22
2.2.7- Prophylaxie.....	22
2.3- Larva migrans cutanée ankylostomienne	
2.3.1- Définition.....	23
2.3.2- Présentation de parasite.....	23
2.3.3- Epidémiologie.....	27
2.3.4- Symptômes et évolution.....	27
2.3.5- Diagnostique.....	28
2.3.6- Traitement.....	28
2.3.7- Prophylaxie.....	28
3- Dermatoses dues aux arthropodes	
3.1- Dermatoses dues aux acariens	
3.1.1- La gale	
a- Définition.....	29
b- Présentation de parasite.....	29
c- Epidémiologie.....	32
d- Symptômes et évolution.....	32
e- Diagnostique.....	35
f- Traitement.....	36
g- Prophylaxie.....	36
3.1.2- La cheyletiellose	
a- Définition.....	36
b- Présentation de parasite.....	37
c- Epidémiologie.....	39
d- Symptômes et évolution.....	40
e- Diagnostique.....	41
f- Traitement.....	42
g- Prophylaxie.....	42
3.2- Dermatoses dues aux insectes : La pulicose	
3.2.1- Définition.....	43
3.2.2- Présentation de parasite.....	43
3.2.3- Epidémiologie.....	45
3.2.4- Symptômes et évolution.....	46
3.2.5- Diagnostique.....	47
3.2.6- Traitement.....	47
3.2.7- Prophylaxie.....	48

Chapitre II : Dermatozoonoses mycosiques

1- Les dermatophytoses	
1.1- Définition.....	49
1.2- Présentation de parasite.....	49
1.2.1- Taxonomie.....	49
1.2.2- Morphologie.....	49
1.2.3- Cycle biologique.....	51
1.2.4- Répartition géographique.....	51
1.3- Epidémiologie.....	51
1.4- Etiologie.....	53
1.5- Symptômes et évolution.....	54
1.6- Diagnostique.....	59
1.7- Traitement.....	61
1.8- Prophylaxie.....	61
2- La sporotrichose	
2.1- Définition.....	62
2.2- Présentation de parasite.....	62
2.3- Epidémiologie.....	64
2.4- Symptômes et évolution.....	64
2.5- Diagnostique.....	66
2.6- Traitement.....	66
2.7- Prophylaxie.....	67
Conclusion.....	68
Références bibliographiques.....	69
Sites internet.....	79

Liste des figures

figures	Titres	Pages
01	Forme promastigote.	05
02	Forme amastigote.	05
03	Le genre phlebotomus.	06
04	Répartition géographique des leishmanioses.	07
05	Aspect clinique d'un enfant atteint de leishmaniose.	08
06	Différents types de lésions cutanées.	09
07	Différentes lésions de la leishmaniose cutanéomuqueuse.	09
08	Les étapes de l'examen direct.	11
09	Les différents stade de développement de schistosomes.	14
10	Cycle parasitaire des schistosomes.	15
11	Vésicules dues à la pénétration des cercaires.	16
12	macules purpuriques et éruption maculopapuleuse des membres inférieurs.	17
13	Le premier stade de la microfilaire de <i>D .repens</i> isolé du sang canin(x 1000).	19
14	Photographies de chien atteints de dirofilariose sous-cutanée causée par <i>D. repens</i> .	21
15	Observation d'une microfilaire de <i>Dirofilaria repens</i> à l'objectif x40.	22
16	Extrémité céphalique d' <i>Ancylostomacanthum</i> .	24
17	Œufs d' <i>Ancylostomacanthum</i> , recueillis dans les excréments du chien, à divers stades de segmentation.	24
18	Répartition géographique d'ankylostome.	26
19	Larvamigrans cutanée présentant un sillon surélevé, érythémateux et serpigneux typique.	28
20	<i>Sarcoptes scabiei hominis</i> (A : la femelle, B : le mâle, C : les œufs).	30
21	Morphologie de <i>Sarcoptes Scabei</i> var <i>Hominis</i> .	30

22	Cycle de développement de <i>Sarcoptes scabiei</i> .	31
23	Galerie creusée par la femelle sarcoptes dans l'épaisseur de l'épiderme.	32
24	Zones de prurit causé par la gale chez l'homme.	33
25	Sillons scabieaux.	33
26	vésicule perlées interdigitales.	34
27	Nodules scabieux.	34
28	Gale de nourrisson.	34
29	Gale norvégienne.	35
30	Sarcopte dans la couche cornée, histopathologie avec coloration hématoxyline-éosine.	36
31	<i>Cheyletiella s.</i>	38
32	Cycle de vie de <i>Cheyletiella sp.</i>	39
33	Papules chez un humain affecté par <i>Cheyletiellasp.</i>	40
34	Lésions papuleuses abdominales due à une cheylétiellose.	41
35	Pellicules (squames) dorsales chez un chien affecté.	42
36	Cheylétiellose chez le chat (avec la présence de pellicules).	42
37	Cheylétiellose sur un lapin de compagnie.	42
38	La puce.	44
39	Cycle biologique des puces.	46
40	Lésions de DAAP.	47
41	Piqûre de puce.	47
42	Morphologie de <i>Microsporum</i> (A :Micro-conidie ; B : Macro-conidie).	50
43	Macro-conidies à <i>Trichophyton</i> .	50
44	Reproduction sexuée chez les dermatophytes.	54
45	Aspect clinique de teigneMicrosporique.	55

46	Aspect clinique de teigne trichophytique.	56
47	Epidermophytiescircinées du menton et du thorax (droite) et inflammatoire de l'avant-bras (gauche).	57
48	Intertrigos interorteils.	57
49	Aspect clinique du dermatophytose des grands plis.	58
50	Aspect clinique d'onchomycosedisto- latérale.	58
51	Matériel nécessaire au prélèvement.	59
52	Examen direct : squames cutanées avec arthrospores.	59
53	Parasitisme endo-ectothrix de type microsporique.	60
54	Parasitisme de type favique.	60
55	Aspect microscopique (x 40). Filaments graciles portant de petitesconidies hyalines.	63
56	Différentes présentations cliniques de la sporotrichose.	65
57	Lésion granulomateuse ulcérée drainant un écoulement purulent affectant la conjonctive oculaire et la peau somnolente d'une adolescente.	65

Liste des tableaux :

Tableaux	Titres	Pages
01	Classification des agents des leishmanioses.	03
02	Classification pratique du genre <i>Leishmania</i> .	04
03	les caractéristiques morphologiques des quelques puces.	13
04	Classification de <i>Dirofilaria</i> .	18
05	Classification des ankylostomes.	23
06	Etude morphologique des espèces de la sous famille des ankylostomatins responsables de larva migrans.	25
07	Classification de <i>Sarcoptes</i> .	29
08	systematique de l'agent de la cheylétiellose.	37
09	Classification des puces.	43
10	les Caractéristiques morphologiques des quelques puces.	44
11	Classification des dermatophytes.	49
12	Les principaux dermatophytes et leur habitat d'origine préférentiel.	52
13	Systematique de l'agent de la sporotrichose.	63

Glossaire :

Acanthose : est un épaississement d'une partie de l'épiderme appelé épithélium malpighien, dû à une prolifération exagérée de cellules provoquant des verrues ou des végétations.

Affections Ostéo-Articulaires : représentent la plus grande partie des affections douloureuses persistantes autres que le cancer. Très fréquentes dans les morbidités multiples, les affections ostéo-articulaires et musculaires sont présentes dans un tiers et jusqu'à la moitié des cas de multimorbidité, en particulier chez les personnes âgées, et sont très souvent liées à la dépression.

Albendazole : est un antiparasitaire antihelminthique. C'est un carbamate de benzimidazole. Il agit sur les nématodes, les cestodes et certains protozoaires.

Alopécie : est un terme médical pour désigner une perte de cheveux laissant la peau partiellement ou totalement nue.

Amphotéricine B : est un acide organique aux propriétés antifongiques. Il est extrait de streptomyces nodosus. Elle est utilisée par voie intraveineuse dans des infections systémiques fongiques, ainsi que par voie orale pour les atteintes muqueuses en particulier les candidoses.

Anamnèse : est le récit des antécédents d'un malade. Retracer les antécédents médicaux et l'historique de la plainte, la douleur actuelle du patient, ainsi que les résultats des différentes explorations déjà faites et les traitements entrepris.

Anorexie : trouble du comportement alimentaire se manifestant par une perte de poids intentionnel.

Asepsie : méthode préventive, qui s'oppose aux maladies infectieuses en empêchant l'introduction de microbes dans l'organisme.

Cryothérapie : est une méthode impliquant le froid pour soigner. Elle peut concerner une partie du corps ou le corps entier.

Eczéma : est une dermatose prurigineuse caractérisée par une inflammation non contagieuse de la peau qui s'accompagne de rougeurs, de fines vésicules, de squames et de démangeaisons.

Eruption érythémateuse : diffuse d'apparition aiguë, le plus souvent transitoire. Il peut s'accompagner d'une atteinte muqueuse.

Erythème : est la lésion dermatologique la plus courante; caractérisée par une rougeur congestive de la peau, diffuse ou localisée.

Erythrodermie : se définit par un érythème généralisé associé à une desquamation constante et d'évolution prolongée.

Excoriation : érosion causée par le grattage.

Exsudat : est un épanchement de liquide de nature séreuse dû à une modification de la perméabilité de la membrane consécutive à une inflammation, contenant une forte concentration de leucocytes.

Granulome : est l'ensemble des éléments cellulaires (polynucléaires, lymphocytes, plasmocytes, macrophages, etc.) Présents au sein d'une réaction inflammatoire visible sur un prélèvement tissulaire.

Hyperkératose : est le nom donné aux dermatoses qui se caractérisent par un épaississement de la couche cornée de l'épiderme lié à une surproduction de la couche épithéliale de la peau.

Hyperpigmentation : on voit alors l'apparition de petites taches de couleur brune, qui contrastent avec la peau environnante plus claire. On retrouve généralement ces taches sur le visage, les mains, le décolleté ou les bras.

Hyperséborrhée : est un phénomène cutané lié à une production excessive de sébum, donnant à la peau un aspect luisant.

Impétigo : est une infection cutanée superficielle bactérienne, due à un streptocoque (*Streptococcus pyogenes*) et/ou à un staphylocoque (*Staphylococcus aureus*).

Ivermectine : est un anthelminthique dérivé des avermectines isolées à partir de la fermentation de bouillons de *Streptomyces avermitilis*, utilisé pour traiter des parasitoses.

Léthargie : est un sommeil profond, caractérisé par le fait que le malade parle quand on le réveille puis oublie rapidement ce qu'il dit et retombe dans le sommeil.

Lichénification : est l'épaississement de la peau en plaque de coloration rose-bistre puis brune et irrégulièrement quadrillée par de profonds sillons. Elle peut être secondaire à un prurit. C'est une conséquence fréquente de maladies de peau telles que l'eczéma.

Macules : est une lésion cutanée, visible mais non palpable, sous forme d'une tache de couleur et de taille variables. Elle ne présente pas de relief notable à la surface de la peau.

Maladie ubiquitaire : qui manifeste la faculté qu'a une personne de se trouver en différents endroits à la fois (qui est partout, se développer n'importe où).

Mélanome : est une tumeur maligne de la peau. Il se manifeste sous diverses formes et peut apparaître n'importe où sur le corps.

Papules : désigne un gonflement plein apparaissant sur la peau et qui ne renferme ni liquide ni pus.

PAS : (periodic acid schiff) est une coloration utilisée en histologie pour mettre en évidence les polysaccharides (types mucopolysaccharides) présents dans certains tissus conjonctifs ainsi que dans le mucus. Elle est composée d'acide périodique et de réactif schiff.

Prurigo : est une dermatose (maladie de peau) caractérisée par des lésions prurigineuses (qui grattent) certaines excoriées et/ou associées à des stries de grattage.

Prurit : est défini comme une sensation déplaisante qui provoque le besoin de se gratter.

Pustules : cloques remplies de liquide purulent

Réflexe otopodal : l'infestation du bord des oreilles se solde par un signe particulier, le réflexe oto-podal. En grattant le bord externe des oreilles des chiens galeux, il est possible de déclencher un réflexe de grattage du membre postérieur localisé du même côté.

Selamectin : la sélamectine est un parasiticide topique et anthelminthique utilisé sur les chiens et les chats, est un composé semi-synthétique de la classe des avermectines.

Squamosis : est la formation de squames sur la peau.

Syndrome Poly-Uropolydipsique : est défini par une diurèse supérieure à 50 ml/kg/j (polyurie), associé à une augmentation des apports liquidiens (polydipsie). Il impose une exploration, car si la polyurie peut être bénigne (potomanie), elle peut révéler une pathologie grave.

Thiabendazole : anthelminthique utilisé pour traiter diverses parasitoses.

Vésicule perlée : est une lésion non inflammatoire de la peau, élévation circonscrite de l'épiderme, due à une collection de liquide clair contenu dans une cavité néo-formée, de volume variable mais petit (1 à 3 mm de diamètre).

Vessie de glace : poche imperméable en caoutchouc obturée par un bouchon marron introduit des glaçons. L'application d'une vessie de glace a plusieurs indications : diminution de la fièvre, traitement d'une hémorragie en provoquant une diminution de calibre des vaisseaux sanguins, effet anti inflammatoire.

Résumé :

Depuis toujours les animaux, qu'ils soient domestiques ou sauvages, sont susceptibles de transmettre à l'homme diverses maladies, dont les dermatozoonoses. Les animaux de compagnie sont souvent responsables, mais il ne faut pas négliger les autres animaux domestiques qui engendrent généralement des zoonoses professionnelles.

L'objectif de cette étude est de répertorier les principales dermatozoonoses contractées auprès de nos animaux domestiques, afin de connaître les espèces animales en cause et les risques de transmission.

On a présenté les différents agents pathogènes, leur milieu de vie et leur pathogénicité, afin de comprendre l'épidémiologie et l'expression clinique des zoonoses induites. Ces zoonoses sont ensuite étudiées chez les animaux, et chez l'homme. Pour chacune, la présentation des symptômes observés et la démarche diagnostique à tenir, ainsi que les traitements envisageables.

Mots clé : dermatozoonose, protozoaires, helminthes, arthropodes, acariens.

Summary :

Animals, whether domestic or wild, have always been susceptible to transmitting various diseases to humans, including dermatozoonoses. Domestic animals are often responsible, but other animals should not be neglected, which generally cause occupational zoonoses.

The objective of this study is to list the main dermatozoonoses contracted from our domestic animals, in order to know the animal species involved and the risks of transmission. We presented the different pathogens, their living environment and their pathogenicity, in order to understand the epidemiology and clinical expression of induced zoonoses. These zoonoses are then studied in animals, and in humans. For each one, the presentation of the symptoms observed and the diagnostic approach to be taken, as well as the possible treatments.

Key words: dermatozoonose, protozoa, helminths, arthropods, acarians

المخلص:

لطالما كانت الحيوانات، سواء أكانت داجنة أم برية، عرضة لنقل الأمراض المختلفة إلى البشر، بما في ذلك الأمراض الجلدية. غالباً ما تكون الحيوانات الأليفة مسؤولة، ولكن لا ينبغي إهمال الحيوانات الأخرى، والتي عادة ما تسبب الأمراض الحيوانية المهنية.

الهدف من هذه الدراسة هو سرد الأمراض الجلدية الرئيسية المتنقلة من الحيوانات الأليفة لدينا، من أجل معرفة أنواع الحيوانات المعنية ومخاطر انتقالها. قدمنا مختلف العوامل الممرضة، وبيئتها المعيشية ومدى إمرضها، من أجل فهم الأوبئة والتعبير السريري للأمراض حيوانية المنشأ عند الحيوانات والبشر. وفي كل حالة، تم عرض الأعراض التي لوحظت والتشخيص الواجب اتباعه، وكذلك العلاجات الممكنة.

الكلمات المفتاحية: الأمراض الجلدية حيوانية المصدر، وحيدات الخلية، الديدان، مفصليات الأرجل، العث.



Introduction

Introduction :

L'Homme a de nombreuses occasions de contact avec les animaux domestiques, animaux de rente et sauvages. Or le monde animal est pour l'homme une source importante de maladies. En effet, sur les 1415 pathogènes recensés chez l'homme, 61% sont d'origine animale ou de produits animaux (**Euzeby, 2008**). Ces pathogènes d'origine animale sont appelés agents zoonotiques et induisent, chez l'homme, des zoonoses.

L'Organisation mondiale de la santé (OMS) a défini, en 1959, les zoonoses comme étant « des maladies et des infections transmissibles naturellement des animaux vertébrés à l'homme et vice versa ».

Les agents responsables de zoonoses sont de nature diverse. Ces maladies peuvent être d'origine infectieuses (bactérie ou virus) ou parasitaire (**Morlot, 2011**).

Dans cette présentation nous nous intéressons plus particulièrement aux zoonoses parasitaires celles qui sont à l'origine de dermatoses (dermato zoonoses d'origine parasitaires et mycosiques).

Les dermatozoonoses désignent des maladies ou des infections transmissibles naturellement des animaux vertébrés à l'homme, et inversement, se traduisant cliniquement chez l'humain par des dermatoses (à l'exception des réactions allergiques généralisées) (**Martin, 2002 ; Viaud, 2008 ; Guaguère, 2015**).

Notre étude intéressera les différentes infections parasitaires selon leur type de parasite à savoir : protozoaires, helminthes, arthropodes (insectes ou acariens), champignons. Pour ce fait on a classé les dermatoses parasitaires en 4 grands groupes:

1. Protozoaires: se sont des animaux unicellulaires se déplaçant grâce à des plasmopodes, des flagelles ou des cils. Ils se présentent sous forme asexuée ou ils sont à potentiel sexué, mobile ou enkysté, intra ou extracellulaire (**Beaumont et Cassier, 1983**). Exemples de genres : *Plasmodium*, *Toxoplasma*, *Entamoeba*.
2. Helminthes ou Vers: Sont des métazoaires qui se présentent sous des formes adultes hermaphrodites ou des deux sexes avec des stades larvaires, embryonnaires et adultes (Exemples de genres : *Ascaris*, *Strongyloides*, *oxyure*, *Echinococcus*, *Taenia*) (**Candolfi et al., 2008**).

3. Fungi ou micromycètes: ces derniers constituent un règne à part entière, ce sont des champignons microscopiques identifiés sous forme de spores isolées ou regroupées ou de filaments libres ou tissulaires (**Aubry et Gaüzère, 2018**).

4. Arthropodes: sont des métazoaires pluricellulaires et possédant des tissus différenciés : Insectes et Arachnides, pouvant se présenter sous formes adultes (imago) mâles et femelles, nymphes, larves et œufs (**Merial, 2012**).

Dans notre travail nous avons envisagé pour chaque dermatose, les principaux éléments biologiques et épidémiologiques des parasites, leur pouvoir pathogène sur l'hôte (homme et animal), les symptômes (poil, peau, ongles.....), diagnostique, traitement et prophylaxie.



Chapitre I :
Dermatozoonoses
parasitaires.

I- Dermatoses dues aux protozoaires : La leishmaniose :**1.1– Définition :**

Les leishmanioses sont des parasitoses très anciennes causées par des protozoaires flagellés appartenant au genre *Leishmania*, ayant un tropisme électif pour le système phagocytaire mononucléé macrophage, histiocyte, monocyte (**Brussieras et Chermette, 1993**). Ces parasites affectent de nombreuses espèces de mammifères, dont l'Homme, auxquelles ils sont transmis par la piqûre d'un insecte vecteur, le phlébotome (**WHO, 2010**).

Les leishmanioses comptent parmi les nombreuses maladies vectorielles affectant l'homme et/ ou l'animal qui ont émergé ou ré émergé ces dernières années, elles sont en passe de devenir un problème de santé majeur (**WHO, 2007**).

Les leishmanioses incluent des formes viscérales (LV), des formes cutanées localisées (LCL), cutanées diffuses (LCD) et des formes cutanéomuqueuses (LCM) (**ANOFEL, 2014**).

1.2- Présentation du parasite :**1.2.1- Taxonomie :****Tableau 01 : Classification des agents des leishmanioses (Chérif, 2014) (Tableau 1).**

Classification	
Règne	Protista
Sous-règne	Protozoa
Embranchement	Sarcomastigophora
Sous- Embranchement	Mastigophora
Classe	Zoomastigophorea
Ordre	Kinetoplastida
Sous- ordre	Trypanosomatina
Famille	Trypanosomatidae
Genre	<i>Leishmania</i>

Dans le genre *Leishmania*, on distingue deux sous-genres définis par le site de développement du parasite chez le vecteur (**Bachi, 2006**) (**Tableau 2**).

Tableau 02 : Classification pratique du genre *Leishmania* (**Dedet, 2008**).

Sous- genres	Sous-genre <i>Leishmania</i>		Sous-genre <i>Viannia</i>	
Ancien Monde	<i>L. donovani</i> <i>L. infantum</i>	<i>L. major</i> <i>L. tropica</i> <i>L.aethiopica</i>		
Nouveau Monde	<i>L.infanntum</i>	<i>L.mexicana</i> <i>L. amazonensis</i>	<i>L. guyanensis</i> <i>L.panamensis</i> <i>L.shawi</i> <i>L.naiffi</i> <i>L.lainsoni</i> <i>L. peruviana</i>	<i>L. braziliensis</i>
Tropisme	Visceral	Cutané		Muqueux

1.2.2- Morphologie :

Les leishmanies présentent au cours de leur cycle, deux stades évolutifs distincts: le stade promastigote dans le tube digestif du phlébotome et le stade amastigote intracellulaire chez l’hôte vertébré. Ils se multiplient aux deux stades par division binaire simple (**Dedet, 2001**).

a- Les promastigotes :

Munie d’un flagelle antérieur, cette forme est issue de la forme amastigote aspirée par le phlébotome au cours d’un repas sanguin. Il s’agit d’un organisme allongé, d’environ 10 à 25µm de longueur. Le noyau est approximativement central, le kinétoplaste est situé en position antérieure et le flagelle libre s’échappe à l’extrémité antérieure. Cette forme se développe dans l’intestin du phlébotome (**Figure 01**) (**Djezzar-Mihoubi, 2006**).

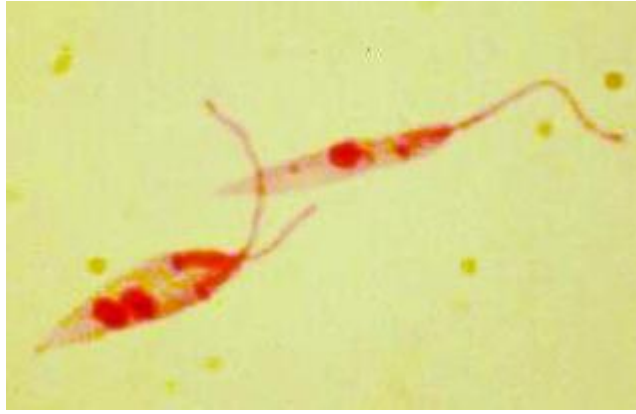

Figure 01 : Forme promastigote (Mellano, 2016).

b- Les amastigotes :

La forme amastigote intracellulaire dans les macrophages des mammifères au sein de vacuoles parasitophores. Son corps, beaucoup plus ramassé mesure $4\mu\text{m}$ de long et $2\mu\text{m}$ de large et est muni d'un flagelle intra cytoplasmique très réduit (le rhyzoplaste). Le kinétoplaste est juxta nucléaire (**Figure 02**).

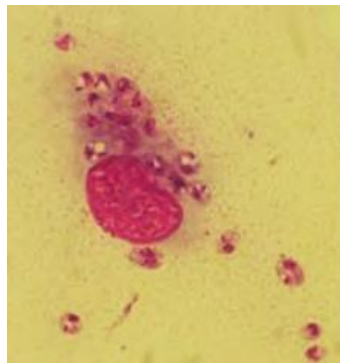


Figure 02 : Forme amastigote (Mellano, 2016).

- Hôtes :

Les *Leishmania* ont un spectre d'hôtes très large, incluant des espèces sauvages, domestiques ou commensales. Certaines espèces de *Leishmania* sont limitées aux mammifères inférieurs (rongeurs divers), d'autres sont adaptées aux mammifères carnivores (canoidea) et à "homme (**Guerrini, 1993**).

- Le vecteur :

Il représente un maillon important dans la chaîne de transmission. C'est un insecte, diptère, nématocère de la famille des Psychodidae, sous-famille de Phlebotominae avec deux genres, *Phlebotomus* dans l'Ancien Monde et *Sergentomyia* dans le Nouveau Monde, dont

seule la femelle est hématophage. Les phlébotomes gîtent la journée dans les recoins sombres, sont actifs à la tombée du jour et piquent au niveau des zones découvertes du visage et des membres (**Figure 03**) (**Bachi, 2006**).



Figure 03 : Le genre Phlébotomus [24].

- **Le réservoir :**

Les réservoirs naturels des *Leishmania* sont des mammifères domestiques ou sauvages, chez lesquels le parasite colonise les cellules du système des phagocytes mononucléés (**Dereure, 1999**).

1.2.3- Cycle biologique :

Le parasite *Leishmania* a un cycle de vie dimorphique qui nécessite deux hôtes, la mouche des sables et un mammifère (**Sacks et Kamhawi, 2001**).

La leishmaniose est transmise par la piqûre infectante des phlébotomes femelles lors des repas de sang. Les stade infectieux (promastigotes méta cycliques) déposées au niveau du point de la piqûre sont phagocytés par les macrophages et se transforment en amastigotes chez les vertébrés. Les amastigotes se multiplient dans les cellules infectées et atteignent différents tissus, suivant l'espèce de *Leishmania* qui est impliquée. Ces spécificités d'atteinte tissulaires différentes sont la cause des manifestations cliniques qui diffèrent dans les diverses formes de leishmaniose. Les phlébotomes s'infectent lors d'un nouveau repas de sang sur un hôte infecté quand ils ingèrent des macrophages porteurs d'amastigotes. Dans l'intestin du phlébotome, les parasites se différencient en promastigotes, qui se multiplient et se différencient en promastigotes méta cycliques et migrent dans la trompe du phlébotome et le cycle reprend de nouveau (**Betene, 2009**).

1.2.4- Répartition géographique :

Les leishmanioses sont des pathologies parasitaires de distribution ubiquitaire. Endémiques dans les régions tropicales et subtropicales du globe et touchent 98 pays dans le monde répartis en cinq foyers : méditerranéen, chinois, indien, africain et américain. La prévalence de la maladie est estimée à 12 millions et l'incidence annuelle à 2 millions (1,5 million de leishmanioses cutanées dont 90% en Algérie, Afghanistan, Arabie saoudite, Brésil, Iran, Pérou, Syrie, et 500 000 leishmanioses viscérales dont 90 % au Bangladesh, Brésil, Inde, Népal et Soudan) (**Figure 04**) (ANOFEL, 2014).

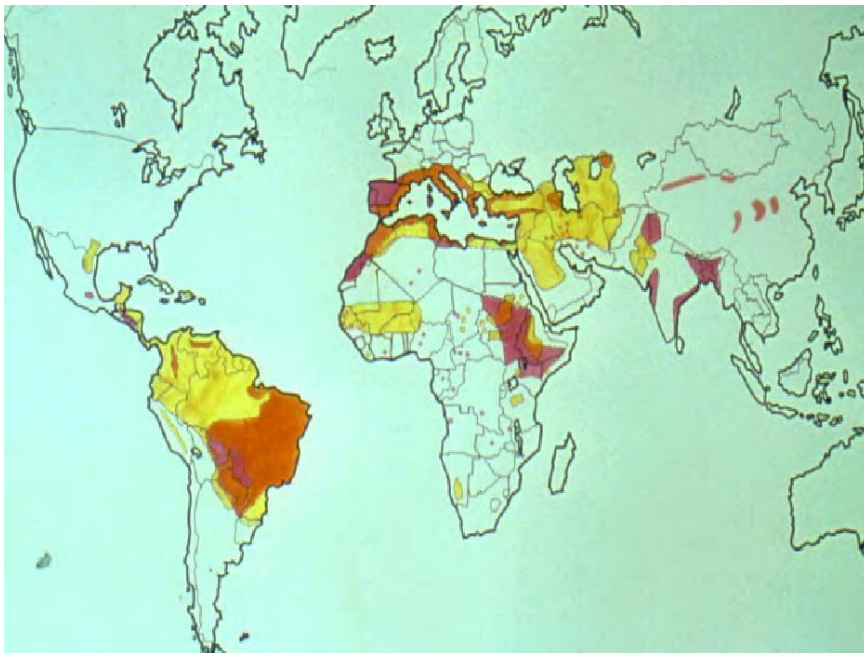


Figure 04 : Répartition géographique des leishmanioses (**Pierre, 2015**).

1.3- Epidémiologie :

La Leishmaniose est devenue dans certains pays un problème sanitaire d'urgence. Le taux de létalité de la maladie est d'ailleurs très élevé en raison de l'absence de moyens diagnostiques et de médicaments. La leishmaniose non traitée à un taux de létalité de 100%, alors que sous traitement, ce taux est de 10%.

Chaque année, on compte 500 000 nouveaux cas de leishmaniose viscérale et le nombre de cas des diverses formes de leishmanioses dans le monde entier est estimé à 12 millions, 1/3 seulement des nouveaux cas étant officiellement déclarés. L'OMS estime qu'en réalité il y'a environ 1 million de nouveaux cas par an [23] [25] [26].

L'Algérie, comme d'autres pays méditerranéens, est fortement concernée par ces zoonoses qui sont classées dans notre pays comme maladies à déclaration obligatoire. Les leishmanioses sévissent selon un mode endémo épidémique. Un pic d'alerte de 30227 cas a été atteint en 2005 (Boughellout et Boukrouma, 2016).

1.4- Symptômes et évolutions :

Le parasite de genre *Leishmania* est responsable de différentes pathologies. Selon les espèces, ce protozoaire représente une cause importante de morbidité et de mortalité en médecine humaine et vétérinaire (Ouellette *et al.*, 2003). Les manifestations symptomatiques peuvent être classées en quatre groupes (Hide, 2004).

1.4.1- Leishmaniose viscérale (LV) :

Également appelée kala-azar, un mot indien signifiant fièvre noire (Guerinet *al.*, 2002).

La leishmaniose viscérale est mortelle en l'absence de traitement. Caractérisée par des poussées irrégulières de fièvre, une perte de poids et une anémie (Figure 05) (OMS, 2014 ; ANOFEL, 2014). Il y a deux formes la LV de l'enfant (ou infantile) et la LV de l'adulte. Ces deux formes ont le même tableau clinique (Belkaid et Harrat, 1997).

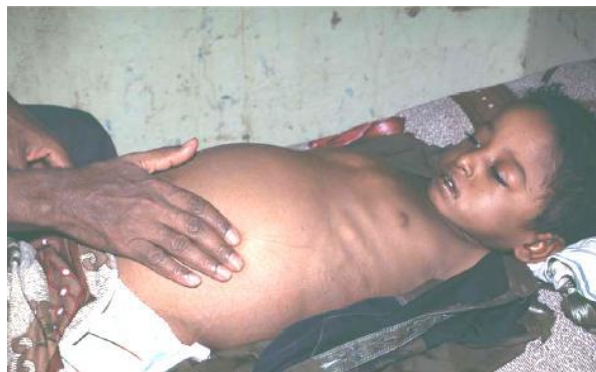

Figure 05 : Aspect clinique d'un enfant atteint de leishmaniose (ANOFEL, 2014).

1.4.2- Leishmaniose cutanée (LC) :

La leishmaniose cutanée est la forme la plus fréquente. Elle provoque des ulcères qui siègent dans les parties exposées du corps et laissent derrière eux des cicatrices définitives et des handicaps sévères (OMS, 2014).

Les lésions cutanées localisées sont en général ulcéreuses, délimitées par un pourtour périphérique inflammatoire et souvent recouvertes d'une croûte (Figure 06) (Biomnis, 2012).

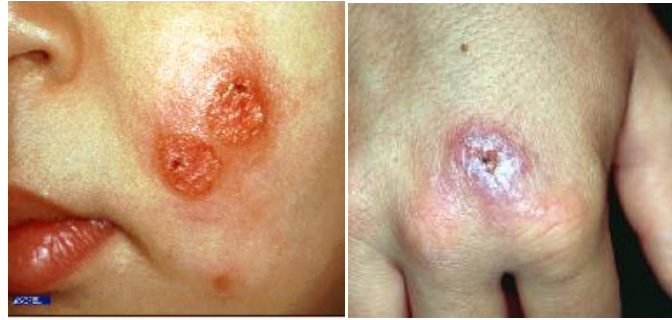

Figure 06 : Différents types de lésions cutanées (ANOFEL, 2014).

1.4.3- leishmaniose cutanéomuqueuse (LCM) :

Les leishmanioses cutanéomuqueuses sont surtout le fait de *L. braziliensis*. Cette affection évolue en deux temps : la lésion cutanée initiale pouvant être ultérieurement suivie par une atteinte muqueuse secondaire, après une phase quiescente qui peut être très longue. L'atteinte muqueuse, lorsqu'elle se produit, débute à la muqueuse nasale avec un granulome qui siège souvent à la partie antérieure de la cloison nasale, rapidement envahie et détruite. Cette forme clinique peut aboutir à de spectaculaires et gravissimes destructions du massif facial (espundia) (Figure 07) (ANOFEL, 2014).

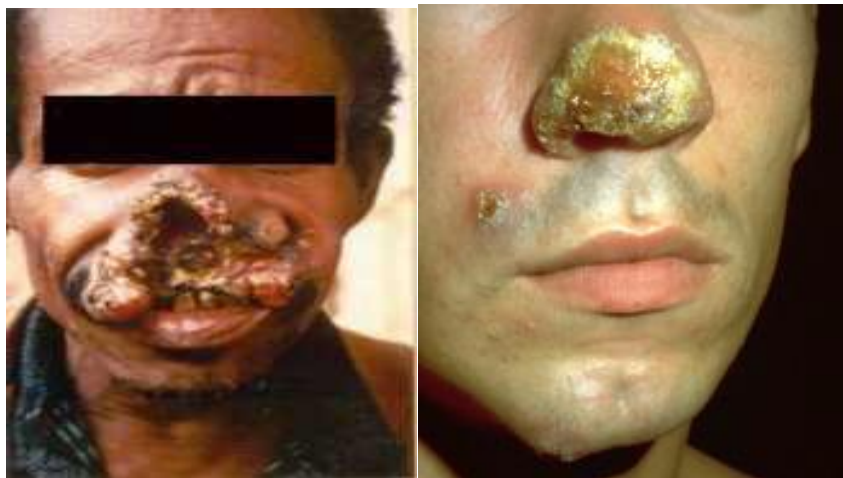

Figure 07 : Différentes lésions de la leishmaniose cutanéomuqueuse (Djezzar-Mihoubi, 2006).

1.5- Diagnostic :

Le diagnostic des leishmanioses repose sur la mise en évidence du parasite, ou de son ADN, et sur la recherche des traces immunologiques de l'infection, anticorps circulants ou hypersensibilité retardée.

a) Leishmaniose viscérale :

Il permet la recherche des amastigotes intracellulaires dans les macrophages sur frottis. Les formes amastigotes sont, soit contenues dans les cellules histiocytaires, soit extracellulaires. On y reconnaîtra le noyau de couleur pourpre et le kinétoplaste juxta nucléaire plus foncé (Djezzar-Mihoubi, 2006).

- **Prélèvement :**

Dans la leishmaniose viscérale, c'est la ponction de moelle osseuse pratiquée au sternum ou à la crête iliaque chez le jeune enfant qui est le plus souvent utilisée. La recherche de leishmanies peut aussi s'effectuer sur du foie, des ganglions lymphatiques, la muqueuse digestive ou le liquide bronchiolo alvéolaire (ANOFEL, 2014).

- **Examen direct :**

Après coloration au MGG :

- mise en évidence des leishmanies amastigotes
- Culture sur milieu NNN (Novy, Mac-Neal et Nicolle)
- PCR (détecte l'ADN du parasite dans divers prélèvements).

- **Examen indirect :**

- Sérologie (différentes techniques (IFI...))
- Utile si l'examen direct est négatif et pour le suivi thérapeutique (Epelboin, 2012).

b) Leishmaniose cutanée :

Dans les leishmanioses cutanées, les anticorps anti-leishmaniens des sérums peuvent être détectés avec une technique standard et sensible, cependant, en pratique le diagnostic est basé sur la microscopie par identification des amastigotes dans les biopsies, les produits de raclages ou les appositions ganglionnaires (Djezzar-Mihoubi, 2006).

- **Examen direct :**

Après coloration au MGG du produit de raclage :

- Mise en évidence des leishmanies amastigotes
- Culture sur milieu spécifique

- PCR
- Examen anatomopathologique (Epelboin, 2012).

c) Leishmaniose cutanéomuqueuse :

Tout comme la forme cutanée, il est possible de retrouver le parasite dans les lésions buccales [24].

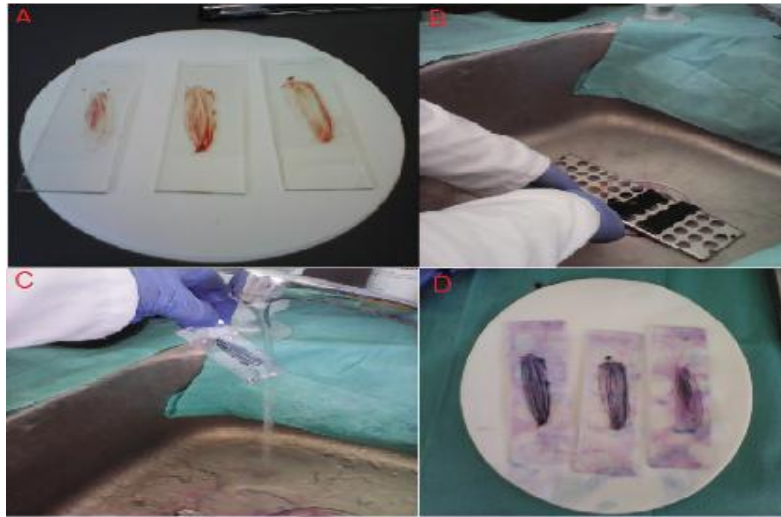


Figure 08 : Les étapes de l'examen direct : A- Séchage du frottis. B- la coloration par le colorant Giemsa. C- Rinçage des lames. D- séchage les lames sur du papier absorbant (Boughellout et Boukrouma, 2016).

1.6- Traitement :

Le traitement des leishmanioses reste difficile, en raison d'une part de la multiplicité des espèces de *Leishmania* de sensibilité variable aux produits utilisés, et d'autre part du nombre restreint de produits disponibles, et qui sont de surcroît anciens, toxiques et coûteux. Enfin, l'existence de produits dont l'efficacité n'est pas prouvée complique encore le problème (Bouzeriba et Rouaiguia, 2017).

Les molécules disponibles sont les dérivés pentavalents d'antimoine (Glucantime), l'amphotéricine B sous forme liposomique (Ambisome), le sel de pentamidine (pentacarinate) (Biomnis, 2012).

1.7- Prophylaxie :

Une panoplie de stratégies d'intervention doit être mobilisée pour prévenir et combattre la leishmaniose. La transmission, en effet, s'inscrit dans un système biologique

complexe associant l'hôte humain, le parasite, le phlébotome et, parfois, un réservoir animal (OMS, 2014; Homci et Sebaa, 2008).

2- Dermatoses dues aux helminthes :

2.1- La dermatite des nageurs :

2.1.1- Définition :

Les dermatites cercariennes sont aussi connues sous le nom de dermatites à schistosomes, de dermatites des baigneurs ou des nageurs de prurit des nageurs. On parle aussi parfois injustement de « puce du canard ».

Ce sont des schistosomatidoses ou bilharzioses larvaires ; elles sont dues à la pénétration dans les téguments de l'homme de furco cercaires appartenant à des schistosomes parasites d'oiseaux aquatiques surtout, et moins souvent, de mammifères. L'homme est un hôte accidentel de ces schistosomes.

Les schistosomes d'oiseaux aquatiques appartiennent tous à la famille des Ornithobilharziidés. Les espèces responsables de la dermatite cercarienne sont nombreuses et appartiennent à quatre sous-familles :

- les Ornithobilharziinés
- les Bilharziellinés
- les Gigantobilharziinés
- les Dendritobilharziinés.

Le schistosome le plus souvent incriminé dans la dermatite cercarienne est un bilharzielliné, *Trichobilharzia ocellata* (Morlot, 2011).

2.1.2 Présentation du parasite :

a-Taxonomie :

La systématique des agents pathogènes responsables des dermatites des nageurs est représentée dans le tableau 3.

Tableau 03 : Classification des agents des dermatites des nageurs (Dupouy-Camet, 2007) [3].

Classification	
Embranchement	Plathelminthes
Sous embranchement	Neodermates
Classe	Trematodes
Ordre	Schistosomata
Super famille	Schistosomatoidea
Famille	Schistosomatidae
Genre	<i>Trichobilharzia</i>
	<i>Gigantobilharzia</i>
	<i>Microbilharzia</i>
	<i>Austroilharzia</i>

b- Morphologie:

Les schistosomes sont des parasites sanguins. Le corps du mâle est creusé dans toute sa longueur d'un sillon qui sert à contenir la femelle de façon permanente. Le corps filiforme des adultes mesure généralement de 1 à 7 mm de longueur et de 0.25 à 1 mm de largeur (**Figure 09**).

Les cercaires mesurent 500 μ de long en incluant leur queue fourchue. Ces larves contiennent des glandes produisant des enzymes utiles pour la pénétration de la peau de l'hôte définitif (**Villeneuve, 2003**).

La morphologie des œufs peut varier d'une espèce à l'autre. Chez *Trichobilharzia*, ils sont ronds ou ovales, mesurent entre 40 et 100 μ et contiennent chacun une miracidie déjà complètement développée (**Eklou-Natelly et al., 1985**).

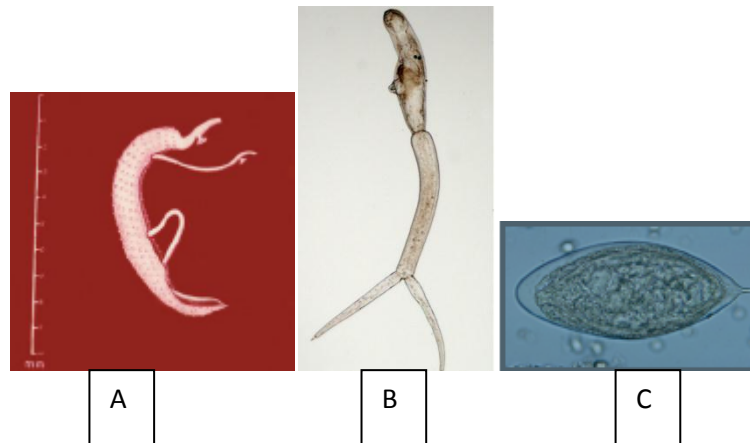


Figure 09 : Les différents stades de développement de schistosomes (A : adulte ; B : une cercaire ; C : œuf) [4] [14].

c-Cycle biologique :

Au moment de la ponte, la femelle se sépare en général du mâle, gagne les capillaires des zones sous-muqueuses (vessie, intestin) et émet un à un des œufs dans des capillaires veineux de petit calibre. Les œufs sont immatures et ne contiendront un miracidium parfaitement formé et infestant pour le mollusque hôte intermédiaire que plusieurs jours après l'expulsion de l'utérus. La maturation du miracidium se fait en 4 à 8 jours. Les œufs éliminés par les excréments sont donc matures et infestants (**Figure 10**) (**Moulinier, 2003**).

L'éclosion de l'œuf s'effectue au contact de l'eau douce, et donne le miracidium, qui se déplace pour atteindre le mollusque spécifique. Il se transforme ensuite alors en sporocyste.

A l'intérieur de l'hôte intermédiaire, il se multiplie de façon asexuée et donnent des sporocystes de deuxième génération. Ces sporocystes fils migrent vers l'hépatopancréas et les gonades du mollusque et ils vont engendrer des furco cercaires (**Villeneuve, 2003**).

Dans l'eau, les furcocercaires nagent activement à la surface de l'eau grâce à leur queue à la recherche d'un hôte définitif. Elles peuvent pénétrer chez n'importe quel animal mais l'infestation sera abortive chez les espèces non spécifiques d'un schistosome donné.

Arrivée au contact de la peau, la cercaire s'y fixe par sa ventouse antérieure, perd sa queue (on parle alors de schistosomule) et traverse les téguments. La longueur du contact des téguments avec l'eau est un facteur favorisant la pénétration, car un bain prolongé les

ramollit, ce qui facilite la traversée des cercaires. Elle traverse alors les tissus, entre dans un vaisseau sanguin et rejoint les veinules mésentériques de la paroi intestinale. Les parasites commencent à excréter des œufs environ 2 semaines après l'infestation (Morlot, 2011).

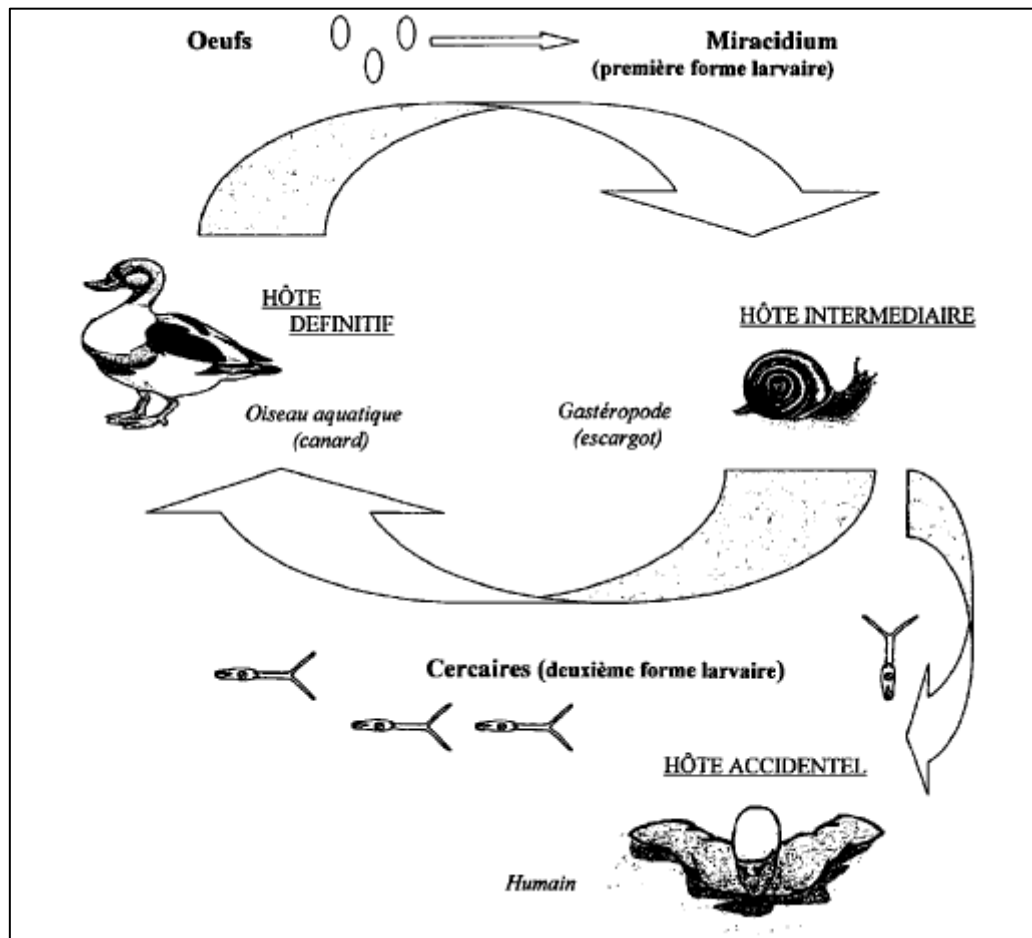


Figure 10 : Cycle parasitaire des schistosomes (Poirier et Equavie, 2001).

d-Répartition géographique :

Connue depuis longtemps par ses manifestations éruptives et prurigineuses qui suivent le bain en eau douce, elle est rapportée à sa véritable origine par W. Cort, en 1928, aux Etats-Unis. Des études entreprises en Amérique du Nord, en Angleterre, en Allemagne, en France et en Extrême-Orient en amplifient les connaissances (Desportes, 1945 ; Villeneuve, 2003).

2.1.3- Epidémiologie :

La maladie survient chez les personnes qui, pour des raisons professionnelles ou récréatives, entrent en contact avec l'eau contaminée des rivières ou des lacs, ou avec l'eau des canaux d'irrigation et, parfois, des régions côtières de l'océan (Achan, 1989). Le nombre des personnes affectées fluctue selon les saisons, l'utilisation des plans d'eau et l'abondance

des espèces animales pouvant jouer le rôle d'hôte intermédiaire ou l'hôte définitif (Villeneuve, 2003) [5].

- **Modes de transmission :**

Chez l'homme : Les cercaires se fixent sur la peau, perdent leur queue puis traversent l'épiderme et atteignent le derme où elles s'immobilisent, elles seront alors détruites par la réaction inflammatoire (Morlot, 2011). La dermatite ne peut se transmettre d'une personne à une autre (Berne, 2006).

Chez l'animal : les oiseaux fréquentant les milieux aquatiques peuvent contracter l'infestation par les cercaires qui s'accrochent à la peau des pattes et la traversent (Villeneuve, 2003).

2.1.4- Symptômes et évolution :

➤ **Chez l'homme :** Si les symptômes peuvent être particulièrement indisposant pour les personnes touchées, ils ne présentent en général pas de menace sérieuse pour la santé.

Les symptômes suivants peuvent apparaître :

- Picotements, brûlures et prurit ;
- Vésicules rouges de petite taille ;
- Petites cloques.

Les picotements, brûlures ou prurit peuvent apparaître quelques minutes ou quelques jours après la baignade. Les vésicules, rouges et de petite taille, se développent dans les 12 heures et peuvent se transformer en petites cloques (Figure 11). Gratter les parties touchées peut provoquer des infections bactériennes secondaires. Les irritations peuvent durer plus d'une semaine et disparaissent progressivement. La dermatite du baigneur est la conséquence d'une réaction allergique (Figure 12). Le corps réagit donc très peu lors du premier contact avec les cercaires (Berne, 2006 ; Chuard *et al.*, 2011).

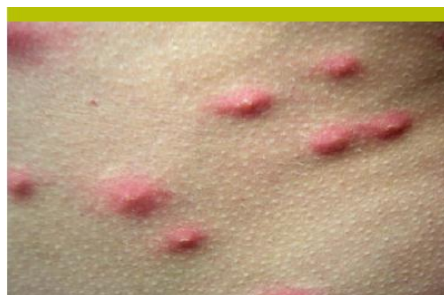

Figure 11 : Vésicules dues à la pénétration des cercaires (Chuard *et al.*, 2011).

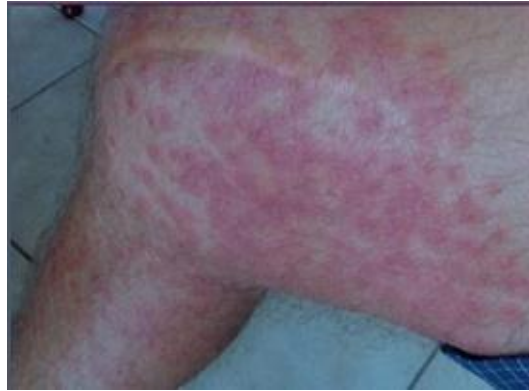

Figure 12 : macules purpuriques et éruption maculo papuleuse des membres inférieurs
(Genillier et Cogrel, 2013).

- **Chez les animaux :** Les schistosomes n'affectent pas gravement la santé des animaux qu'ils infestent. Ils peuvent néanmoins causer des troubles digestifs, des lésions du foie et de la vessie. L'infestation n'est pas mortelle pour les oiseaux ou les escargots (Poirier et Equavie, 2001).

- **Evolution :**

L'homme ne constitue qu'une impasse parasitaire pour ces parasites dans la mesure où les cercaires pénètrent dans la peau et ne poursuivent pas leur développement (meurent dans le derme) (Gerdil, 2000).

2.1.5- diagnostique :

Le diagnostic est, en pratique, uniquement clinique (Morlot, 2011), il repose sur l'observation des lésions typiques ressemblant à des piqures de moustiques, chez des gens ayant été en contact avec des eaux suspectes, fréquentées par des oiseaux (Villeneuve, 2003 ; Genillier et Cogrel, 2013).

2.1.6- Traitement :

Il n'existe pas de traitement spécifique pour la dermatite cercarienne. La prise en charge de cette affection est essentiellement symptomatique. Avant toute chose, il faut à tout prix limiter le prurit, diminuer les effets du grattage, pour ne pas développer d'infections secondaires (Gerdil, 2000). On peut utiliser la vessie de glace ou les vaporisations de chlorure d'éthyle pour faire disparaître la crise entière (Desportes, 1944,1945).

2.1.7- Prophylaxie :

Les mesures de prévention sont les suivantes :

- éviter les zones où existent des problèmes liés à la dermatite du baigneur et des mises en garde concernant un manque d'hygiène des eaux ;
- ne pas nager dans des eaux où les escargots d'eaux sont nombreux (les escargots terrestres n'ont pas d'importance) ;
- nager dans des eaux profondes ou dans lesquelles le courant est fort ne présente aucun risque ;
- après la baignade, se doucher, se sécher le corps immédiatement et soigneusement avec une serviette et changer de vêtement ;
- dans les zones de baignade, ne pas attirer d'oiseaux avec de la nourriture (Berne, 2006).

2.2- La dirofilariose sous-cutanée :

2.2.1- Définition :

La dirofilariose cutanée est une zoonose cosmopolite habituellement observée chez le chien et le chat, due essentiellement à *Dirofilaria repens*. Elle est rare chez l'homme qui est une impasse parasitaire. La transmission se fait suite à une piqure de moustiques du genre *Aedes* ou *Culex* (Zouari et al., 2008).

2.2.2- Présentation du parasite :

a-Taxonomie :

Tableau 04 : Classification de *Dirofilaria* (Semat, 2016).

Classification	
Embranchement	Nematoda
Classe	Secernentea
Ordre	Spirurida
famille	Onchocercidae
Genre	<i>Dirofilaria</i> .

b-Morphologie :**➤ Adultes :**

Les adultes de *Dirofilaria repens* ont une cuticule blanche avec différentes rainures longitudinales et transversales. Les femelles adultes mesurent de 10 à 17 cm de long et ont une largeur de 4,6 à 6,5 mm, et les mâles mesurent de 5 à 7 cm de long et de 3,7 à 4,5 mm de large. Les nématodes adultes sont situés dans les tissus sous-cutanés et les interstices intramusculaires. Ils sont donc difficiles à détecter. Ils produisent parfois un nœud sous-cutané d'environ 1 cm (**Genchiet al., 2011**).

➤ Microfilaires :

Les microfilaires de *Dirofilaria repens* mesurent 325-375 µm de long et 6-8 µm de large. Lors de l'examen microscopique, les larves de *Dirofilaria repens* présentent une forme antérieure obtuse, une extrémité caudale en forme de parapluie (**Figure 13**) (**Magnis et al., 2013**).

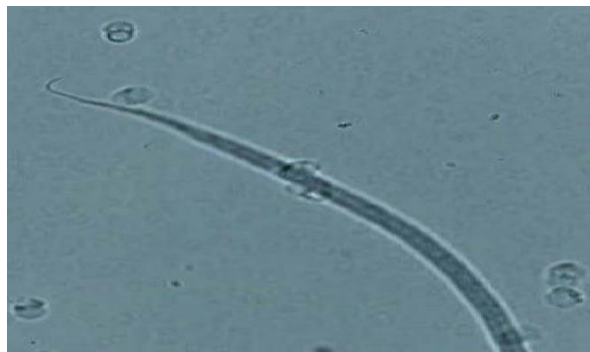

Figure 13 : Le premier stade de la microfilarie de *D.repens* isolé du sang canin (x 1000) (**Liviu et al., 2016**).

Cycle biologique :

Le cycle de vie chez *Dirofilaria* contient deux types d'hôtes et se réalise entre les vertébrés (hôte définitif) et le vecteur arthropode (moustiques de la famille Culicidae).

La période du développement de *Dirofilaria repens* chez l'hôte définitif est relativement longue (7-9 mois) en comparaison avec d'autres nématodes (**McCall et al., 2008**).

Les microfilaires de stade 1 (L1) sont ingérées par les moustiques pendant qu'ils se nourrissent sur l'hôte définitif (**Liviu et al., 2016**). Pendant 8 ou 10 jours, les microfilaires

arrivent au stade larvaire 2 (L2) dans les tubes de Malpighi, après trois jours, ils se développent dans des larves de stade 3 (L3). Ces dernières perforent l'extrémité postérieure des tubes Malpighi et migrent vers l'appareil buccal (trompe) où ils deviennent des larves infectantes. Celles-ci ont environ 1 mm de longueur et arrivent jusqu'à 1.5 mm après l'inoculation dans le tissu sous-cutané de l'hôte définitif (**Taylor et al., 1960 ; Cancrini et Kramer, 2001 ; Manfredi et al., 2007**). Le développement des microfilaires L1 jusqu'au stade de larve infectante (L3) dans l'hôte intermédiaire est conditionné par la température de l'environnement. Le processus du développement peut être réalisé entre 10 et 14 jours, à une température de 27° C et 80% d'humidité (**Liviu et al., 2016**). L'infection par la L3 de l'hôte définitif est réalisée pendant l'alimentation des moustiques. Les adultes restent dans le tissu conjonctif, la cavité abdominale et le fascia musculaire de l'hôte définitif (**Genchi et al., 2011**).

La période pré patente chez le chien est de 6 à 9 mois, lorsque de nouvelles microfilaires sont libérées par la femelle adulte (**Liviu et al., 2016**). Après avoir infesté un hôte, les microfilaires continuent à vivre dans le sang pendant plusieurs mois, jusqu'à trois ans. *Dirofilaria repens* peut être situé dans le tissu sous-cutané des nodules et peut également envahir la région oculaire (**Paes-de-Almeida et al., 2003; Mircean et al., 2017**).

➤ **Répartition géographique :**

La dirofilariose à *Dirofilaria repens* est essentiellement rencontrée dans le pourtour méditerranéen. Plus de 400 cas ont été rapportés, distribués dans 30 pays différents de l'Europe, de l'Asie, et de l'Afrique. Le nombre de cas le plus important a été rapporté en Italie (181 cas) suivi par la France (71 cas) (**Zouari et al., 2008**).

2.2.3-Epidémiologie :

a- Spécificité : Parasite du chien, de quelques canidés sauvages, et plus rarement du chat [36].

b- Caractère saisonnier : Activité saisonnière des moustiques, hôtes intermédiaires (mai à octobre), expression clinique possible toute l'année (incubation très longue) [36].

c- Mode de contamination : La transmission se fait par les moustiques du genre *Aedes* ou *Culex* qui libèrent au moment du repas sanguin des microfilaires à travers le point de piqure. L'homme constitue un hôte accidentel avec des localisations surtout oculaire ou cutanée (**Zouari et al., 2008**) [36] [37].

2.2.4- Symptômes de la dirofilariose sous-cutanée :

a- Les signes cliniques chez l'animal :

Les manifestations cliniques sont classées en deux syndromes cliniques: **la dermatite multifocale nodulaire**, généralement située sur le visage, et **la dermatite du prurigo papularis**. Les adultes situés dans les tissus sous-cutanés du chien peuvent provoquer des signes cliniques dermatologiques tels que pruritchez 100% des animaux, érythème, papules, alopecie, hyperkératose, acanthose, eczéma ou bien se développer de manière asymptomatique. Les localisations extra dermiques de *D. repens* adultes comprennent : conjonctivite, anorexie, vomissements, fièvre, léthargie, hypertrophie des ganglions lymphatiques (**Figure 14**) (**Livui et al., 2016**).

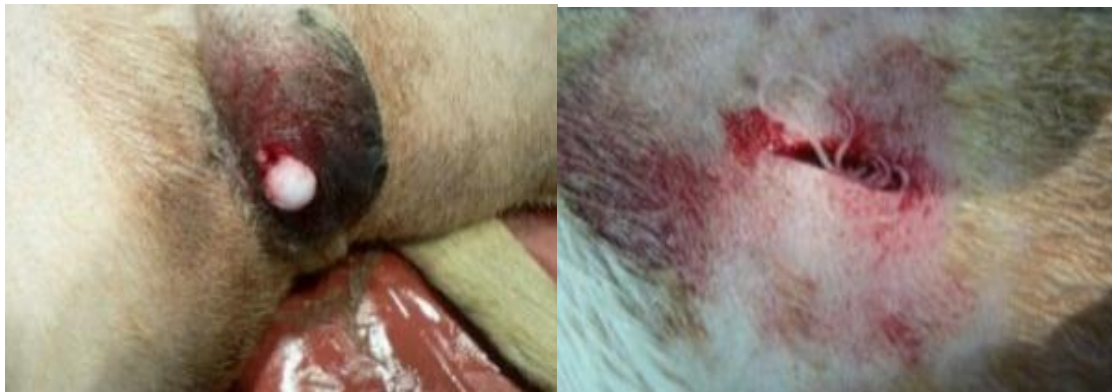

Figure 14 : Photographies de chien atteints de dirofilariose sous-cutanée causée par *D. repens*. A gauche : nodule sous-cutané au scrotum. A droite : vers adultes visibles dans un nodule sous cutané (**Semat, 2016**).

b- Les signes cliniques chez l'homme :

- *D. repens* provoque chez l'homme une **dirofilariose sous-cutanée**, avec présence de nodules dans le tissu sous-cutané, au fond du derme ou de la sous-muqueuse.
- Les nodules sous-cutanés ont une consistance ferme et élastique et sont associés à un érythème (**Pampiglione et al., 2007**), précédés parfois d'une sensation de cuisson locale et/ou d'œdèmes douloureux et fugaces. Ces nodules sont généralement uniques (**Souissi et al., 2004**).
- L'évolution clinique peut être grave chez les patients atteints de dirofilariose oculaire et les symptômes peuvent inclure une altération de la vision ou même une perte de la vision

(Genchi *et al.*, 2011 ; Avdiukhina *et al.*, 1996 ; Livui *et al.*, 2016 ; Stringfellow *et al.*, 2002).

2.2.5- Diagnostic :

Le diagnostic de l'infection à *D. repens* est basé sur la présence de microfilaires en circulation ou sur l'observation d'un parasite dans les nodules sous-cutanés, car il n'existe actuellement aucun test de dépistage d'antigènes pour le diagnostic sérologique (**Figure 15**) (Semat, 2016).

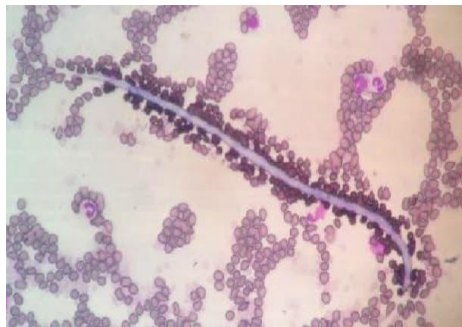


Figure 15 : Observation d'une microfilaire de *Dirofilaria repens* à l'objectif x40 (Semat, 2016).

2.2.6- Traitement :

Le traitement de la dirofilariose sous-cutanée est chirurgical, en règle générale suivi par la guérison (Bahri, 2008). La détection de microfilaires sanguines chez le chien doit motiver la mise en place d'un traitement même si aucun symptôme n'est observé. Cette élimination des parasites a pour but d'éviter que l'animal ne serve de réservoir. Il s'agit ainsi du seul moyen de prévenir d'éventuelles infestations humaines (Livui *et al.*, 2016).

Des publications plus anciennes rapportent l'utilisation de la mélarsomine à 2,5 mg/kg par voie intramusculaire profonde, 2 fois à 24h d'intervalle (Tarello *et al.*, 2002 ; Baneth *et al.*, 2002) comme traitement adulticide de *Dirofilaria repens* mais l'efficacité de cette molécule n'a pas été validée par des études cliniques à l'heure actuelle (Livui *et al.*, 2016).

2.2.7- Prophylaxie:

La prévention de l'infestation de la dirofilariose sous-cutanée à *Dirofilaria repens* passe d'une part par la lutte contre les piqûres de moustiques vecteurs et d'autre part par l'utilisation de lactones macrocycliques.

Du fait du faible pouvoir pathogène de ce parasite, il est très peu fréquent qu'une chimio prévention soit mise en œuvre (Semat, 2016).

2.3- Larva migrans cutanée ankylostomienne :

2.3.1- Définition :

La «larva migrans» cutanée (LMC), encore appelée «larbish», «creeping disease», dermatite vermineuse rampante, pseudomyiase rampante [32].

Le syndrome de larva migrans cutanée est causé par l'infestation accidentelle et la migration d'une larve de nématode en impasse parasitaire chez l'homme dont la pénétration larvaire se fait par voie transcutanée (Benbella *et al.*, 2016). *Ankylostoma braziliense* et *Ankylostoma caninum* sont les espèces les plus fréquentes (Sharp, 2019).

2.3.2- Présentation du parasite :

a- Taxonomie :

Tableau 05 : Classification des ankylostomes (Rezkallah, 2001).

Classification	
Embranchement	Helminthes
Sous embranchement	Némathelminthes
Classe	Nématodes
Ordre	Strongylida
Famille	Ancylostomatidae
Genre	<i>Ancylostoma</i>

b- Morphologie :

➤ *Ankylostoma caninum* :

• L'adulte :

Les femelles mesurent jusqu'à 20 mm de longueur et les mâles, jusqu'à 13 mm. Leur couleur est de crème à gris avec des stries rougeâtre qui correspondent au sang absorbé. La

cavité buccale, aussi large que le corps, forme un vaste entonnoir, est bordée de 3 dents bien visibles de chaque côté (**Figure 16**). La partie postérieure est effilée chez la femelle et se termine par la bourse copulatrice chez le mâle (**Villeneuve, 2003; Gerardin, 2008**).

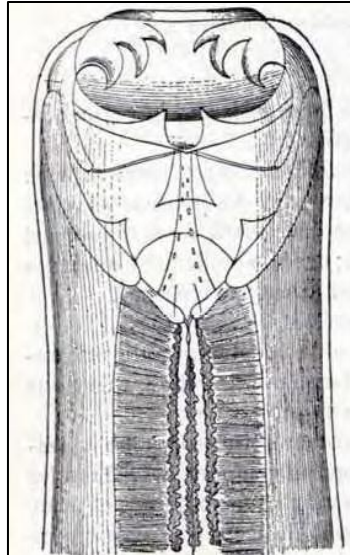


Figure 16 : Extrémité céphalique d'*Ancylostoma caninum* (**Gerardin, 2008**).

- **Les œufs :**

Les œufs d'*Ancylostoma caninum* sont grisâtres, ovales ou ellipsoïdes à paroi fine. Les pôles sont plutôt dissymétriques et ils mesurent de 74 à 84 μm de long sur 48 à 54 μm de large (**Figure 17**). C'est au moment de la ponte que la segmentation commence, donnant une morula peu dense de 8 à 16 cellules, remplissant tout l'œuf. La ponte des femelles d'*Ancylostoma caninum* est importante, atteignant 10 000 à 20 000 œufs par jour (**Gerardin, 2008**).

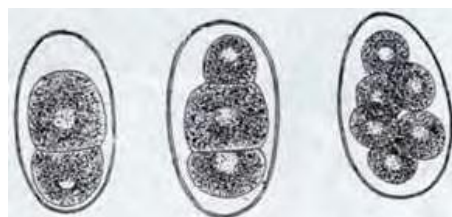


Figure 17 : Œufs d'*Ancylostoma caninum*, recueillis dans les excréments du chien, à divers stades de segmentation (**Gerardin, 2008**).

- **Les larves :**

Les larves au premier stade, encore appelées larves L1 sont de type rhabditoïde terminées par une queue longue et grêle, à l'extrémité de laquelle se trouve un appendice distinct. Elles

mesurent de 300 à 340 μm de long sur 95 μm de large. Les larves de troisième stade ou larves L3 sont les larves infestantes. Elles sont enkystées et mesurent de 500 à 600 μm de long sur environ 20 μm d'épaisseur (Gerardin, 2008).

➤ *Ankylostoma braziliense* :

Le mâle d'*A. braziliense* a deux larges lobes latéraux et un lobe dorsal plus petit avec des rayons sur la bourse copulatrice. Les femelles sont plus difficiles à distinguer entre les différentes espèces, et généralement les dents sont le seul outil de diagnostic qui peut être utilisé. Il y a cependant un problème avec cette méthode, car pour de nombreuses espèces, la taille et la forme des dents ne semblent pas significativement uniques (Tableau 6) [27].

Tableau 06 : Etude morphologique des espèces de la sous famille des Ankylostomatins responsables de larva migrans (Titi, 2020).

Espèces	Taille (longueur) et couleur	Cavité buccale	Bourse caudale	Œufs
<i>A. caninum</i>	2cm ; blanchâtre ou rougeâtre	Bien développée 3 paires de crochets (Côté ventrale) 2 petites dents triangulaires ventrales (Au fond de la cavité)	Spicules <1mm	A coque mince 60 x 40 μm (4 à 8 blastomères)
<i>A. braziliensis</i>	7 à 8 mm	2 paires de crochets buccaux	-Large -Cotestrapue et courtes	

• **Le réservoir :**

Les réservoirs naturels de ces nématodes sont l'estomac et l'intestin des chiens et des chats. L'environnement naturel des larves est un sol sableux, chaud et humide. Les humains constituent des hôtes accidentels et terminaux (Sharp, 2019).

c- Cycle biologique :

Le plus souvent il s'agit d'*A. caninum* et d'*A. brasiliense* qui évoluent naturellement chez le chien ou chez le chat (ANOFEL, 2014).

Les ankylostomes matures se reproduisent dans l'intestin grêle, et les œufs passent dans les selles de l'hôte définitif de l'animal, et dans des conditions favorables (humidité, chaleur, ombre), les larves éclosent en 1 à 2 jours. Les larves rhabditiform libérées se développent dans les fèces et / ou le sol, et après 5 à 10 jours (et 2 mues), elles deviennent des larves filariformes (troisième stade) infectieuses. Ces larves infectieuses peuvent survivre 3 à 4 semaines dans des conditions environnementales favorables. Au contact de l'animal hôte, les larves pénètrent dans la peau et sont transportées par les vaisseaux sanguins vers le cœur puis vers les poumons. Ils pénètrent dans les alvéoles pulmonaires, remontent l'arbre bronchique jusqu'au pharynx et sont avalés. Les larves retrouvent l'intestin grêle, où elles résident et mûrissent en adultes. Les vers adultes vivent dans la lumière de l'intestin grêle, où ils se fixent à la paroi intestinale. Les humains deviennent infectés lorsque des larves filariformes pénètrent dans la peau [28].

d- Répartition géographique :

La LMC a est endémique dans trois zones géographiques : Afrique orientale, Thaïlande et Amérique (Sud-est des États- Unis, Caraïbes et Brésil) (Figure 18) (Sharp, 2019).

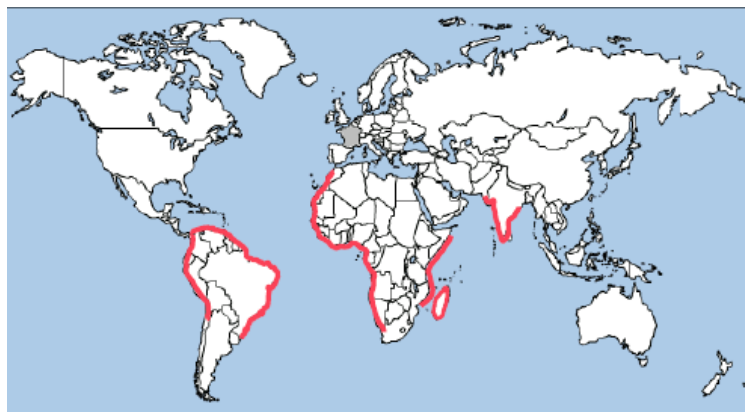

Figure 18 : Répartition géographique d'ankylostome (Peyron, 2018).

A. caninum est cosmopolite dans les climats chauds et tempérés, en particulier là où il y a suffisamment d'humidité [29].

A. braziliense est l'ankylostome du chat et du chien. Endémique du sud des États-Unis, cette espèce est présente dans un certain nombre de régions subtropicales à travers le monde, notamment en Amérique centrale et du Sud et en Asie du Sud [27].

22.3.3-Epidémiologie :

- **Source d'infestation :** Les sources de contamination sont les chiens et les chats porteurs et les sols humides contaminés par les larves infestantes L3 (Guaguère, 2015).

- **Modes de transmission :**

L'homme s'infecte en marchant pieds nus ou en s'allongeant sur le sol contaminé. Les larves pénètrent activement par voie transcutanée, migrent sous la peau et, n'étant pas adaptées à l'homme, meurent en quelques semaines (ANOFEL, 2014). Tout contact de la peau avec la terre souillée entraîne la contamination : fréquentation de plages, jeux dans le sable, activités agricoles, de jardinage, sportives... [32].

2.3.4- Symptômes et évolution :

Dans la plupart des cas, un prurit intense, souvent décrit comme inconfortable, est retrouvé. Par ailleurs, une douleur peut également être présente (Benbella *et al.*, 2016).

La pénétration de la larve entraîne un prurit, un érythème, une éruption papuleuse, survenant dans les heures qui suivent la pénétration, durant 24 à 48 heures. Deux à 4 jours après, apparaît un sillon de quelques centimètres de long sur 2 à 3 mm de large (Figure 19). Ce sillon est serpiginieux, en zig-zag. Plusieurs sillons peuvent s'enchevêtrer. Ils siègent aux points de contact avec le sol : pieds (espaces interdigitaux), mains, fesses, coudes, genoux, épaules, dos,... Le sillon avance de quelques centimètres par jour. Le prurit est constant, limité aux zones lésées.

L'évolution est bénigne et spontanément abortive en 2 à 8 semaines, par mort *insitu* de la larve. Des complications sont rares : surinfection due au grattage et aux manipulations [30].

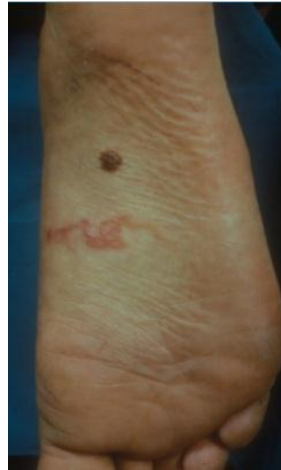

Figure 19 : Larva migrans cutanée présentant un sillon surélevé, érythémateux et serpigineux typique (Sharp, 2019).

2.3.5- Diagnostique :

Le diagnostic repose sur le tableau clinique et l'anamnèse rapportant un séjour en zone d'endémie. Le taux des éosinophiles est souvent normal [31].

Le diagnostic de ces migrations transcutanées est souvent délicat. La mise en évidence des larves L3 par raclages cutanés est difficile. L'examen coproscopique met facilement en évidence des œufs souvent nombreux (Guaguère, 2015).

2.3.6- Traitement :

Les traitements de la LMCa comprennent la cryothérapie 5, les médicaments topiques (thiabendazole, albendazole et ivermectine), et les médicaments par voie orale (thiabendazole, albendazole et ivermectine) (Sharp, 2019).

2.3.7- Prophylaxie :

Afin de réduire le risque d'infestation par Larva migrans cutanée, des mesures préventives devraient être prises dont les principales sont :

- Éviter le contact avec les sols susceptibles d'être contaminés (Benbella *et al.*, 2016).
- Porter de chaussures légères, fermées et d'une natte posée sur le sable humide (et non d'une serviette éponge) d'une plage sous les tropiques [32].

D'autres moyens de prévention, peuvent également être mis en place, notamment:
-l'interdiction des chiens et des chats au niveau des plages et aires de jeux, et leur vermifugation régulière, par des antihelminthiques (Benbella *et al.*, 2016).

3- Dermatoses dues aux arthropodes :

3.1- Dermatoses dues aux acariens :

3.1.1 La gale :

a- Définition :

La gale humaine est une affection contagieuse de la peau, qui se transmet le plus souvent par contact humain direct. Elle est due à un parasite acarien, le sarcopte. Il existe plusieurs sous espèces de ce parasite dont un seul est spécifique à l'homme : *Sarcoptes scabiei var hominis*, qui pénètre la couche superficielle de la peau.

Elle s'observe à tous les âges, dans toutes les populations, et dans tous les milieux socioéconomiques. La gale est fréquente, on estime qu'environ 300 millions de personnes sont concernés dans le monde [6] [7].

Dans le cas de la gale humaine d'origine animale, le parasite se transmet principalement par contact direct avec l'animal (**Villeneuve, 2003**), Elle se manifeste aussi par des démangeaisons. Il existe plusieurs types de gale animale liée à d'autres *Sarcoptes scabiei* exemple : variété *canis* : on l'appelle également gale sarcoptique du chien, et *Notedres cati* : on l'appelle également la gale notoédrique du chat [8], gale bovine, gale ovine, gale caprine et la gale porcine (**Villeneuve, 2003**)

b- Présentation du parasite :

- **Taxonomie :**

Tableau 07 : Classification de *Sarcoptes* [9].

Classification	
Embranchement	Arthropodes
Sous embranchement	Chélicérates
Classe	Arachnides
Ordre	Acariens
Famille	Sarcoptides
Genre	<i>Sarcoptes</i> <i>Notoedres</i>

- **Morphologie :**

L'agent responsable de la gale est la femelle de *Sarcoptes sp.* Elle est la plus grosse et mesure en moyenne 0.35mm de long alors que le mâle ne mesure que 0.25mm et les œufs

0.15mm (**Figure 20**). Il est donc quasiment impossible de voir le parasite à l'œil nu (**Carvigan, 2017**).

L'adulte et la larve sont dotés respectivement de 4 et 3 paires de pattes, orientées vers l'avant et se terminant par des ventouses, permettent la locomotion (**Figure 21**). Les 2 paires de pattes postérieures orientées vers l'arrière se terminent chez les femelles par de longs poils. Le corps du sarcopte est ovale sans séparation entre le thorax et l'abdomen (caractéristique des acariens). Il est de couleur brune à grisâtre (**ANOFEL, 2014**). Il ne possède ni ailes ni antennes. Il comporte des pièces buccales lui permettant de creuser un tunnel dans l'épiderme de son hôte et s'y propager.

Notoedres cati plus petit que *Sarcoptes spp* est pourvu d'écailles mousses sur la face dorsale, de dix d'épine sans socle et un anus dorsal (**Carvigan, 2017**).

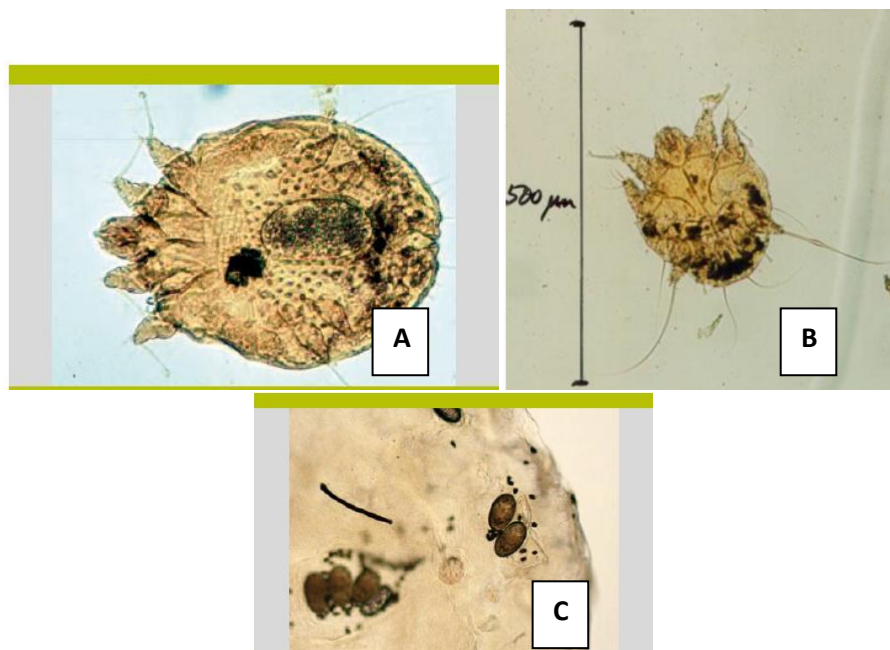


Figure 20 : *Sarcoptes scabiei hominis* (A : la femelle, B : le mâle, C : les œufs) (Carvigan, 2017 ; Gaspard et al., 2012).

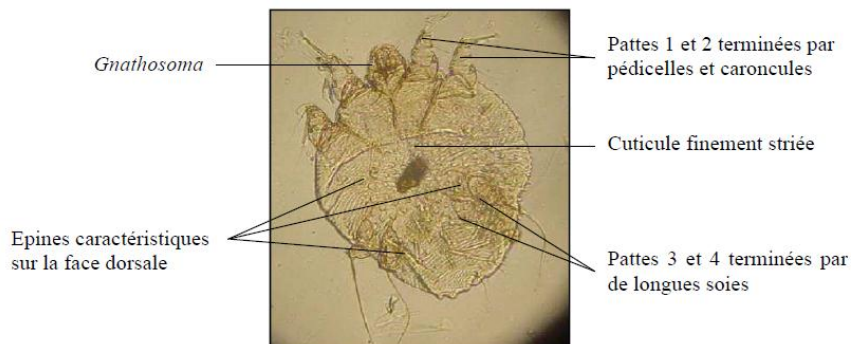


Figure 21 : Morphologie de *Sarcoptes Scabei* var *Hominis* (Lajarthe, 2011).

- Cycle biologique :

Il est de type monoxène c'est-à-dire qu'il n'a besoin que d'un seul hôte pour toute sa vie. On retrouvera donc sur l'homme le parasite à tous ses stades de développement (formes sexuées et asexuées). Le cycle dure environ 15 à 20 jours et débute par l'accouplement des adultes à la surface de la peau de l'hôte (**Figure 22**).

Après l'accouplement sur l'hôte, le mâle meurt 24 heures après. La femelle creuse une galerie dans la couche cornée de l'épiderme appelée sillon scabieux. Elle progresse de 2 à 3mm par jour. Elle se déplace en pondant 2 à 3 œufs quotidiennement dès le 4^{ème} jour après. Elle pond pendant un mois environ et meurt (**ANOFEL, 2014**). L'orientation des ornements tégumentaires de la femelle sarcopte lui interdit mouvement de recul, elle est condamnée à avancer dans une galerie qui reste béante derrière elle et qui ne contient que des excréments noirâtres ou des œufs (**Figure 23**).

Les œufs éclosent en 3 à 4 jours. En sortent des larves hexapodes qui sortent du sillon et qui gagnent la surface de la peau, pour se transformer en nymphes octopodes (8pattes) très semblables à la forme adulte mais encore dépourvue d'orifice sexuel. Puis quelques jours plus tard une deuxième mue a lieu uniquement pour les femelles et enfin une métamorphose en sarcoptes adultes. Ceux-ci s'accouplent immédiatement pour recommencer un cycle (**Barachy et Dreyfuss, 2013**).

Bien que le cycle de *Notoedres cati* n'est pas été autant étudié que celui de *Sarcoptes spp*, il est admis qu'il lui est similaire (**Carvigan, 2017**).

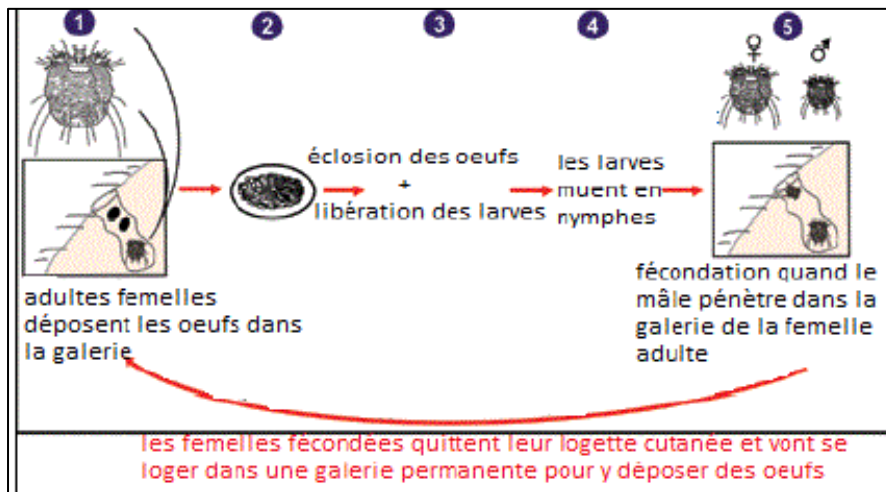


Figure 22 : Cycle de développement de *Sarcoptes scabiei* (**Ostic, 2014**).

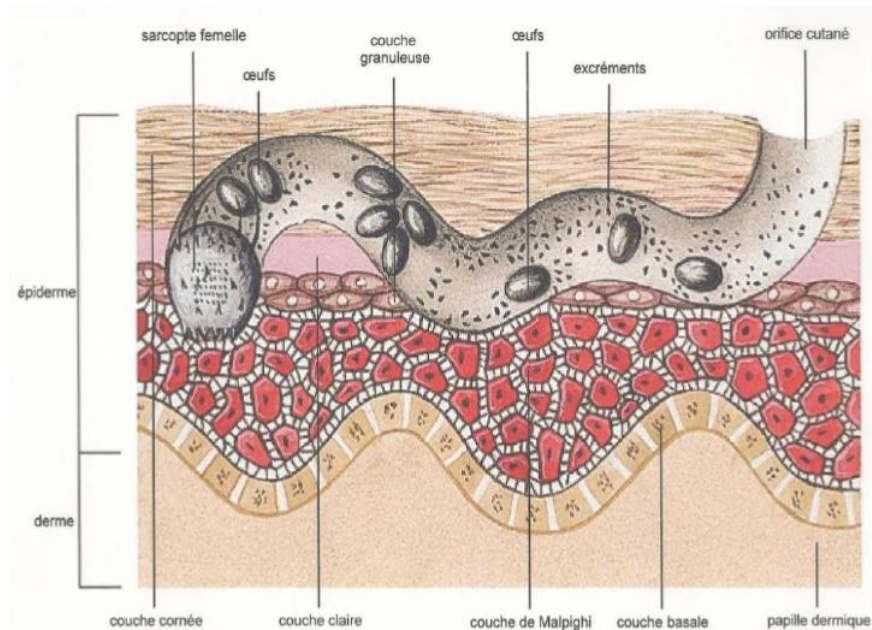


Figure 23 : Galerie creusée par la femelle sarcoptes dans l'épaisseur de l'épiderme (Carvigan, 2017).

- **Répartition géographique :**

La maladie est cosmopolite dans sa distribution, autant chez l'homme que chez le chien (Villeneuve, 2003).

c- Epidémiologie :

La gale est une maladie cosmopolite avec près de 300 millions de nouveaux cas estimés par an et sa prévalence est la plus forte dans les pays en voie de développement. La maladie est endémique dans de nombreux pays tropicaux et subtropicaux et représente ainsi un véritable problème de santé publique. Elle peut survenir sous forme de cas sporadiques ou de petites épidémies mais l'apparition de pics plus importants est à noter. Dans les pays industrialisés du Nord, la gale sévit sous forme d'épidémie dans les institutions (maisons de retraite, prisons, crèches, écoles). Les petites épidémies familiales sont de plus en plus observées (Oustric, 2014).

d-Symptômes et évolution :

- **Chez l'homme :**

La période d'incubation de la scabiose est en moyenne de trois semaines en cas de primo-infestation et d'un à trois jours en cas de réinfestation. Le parasite survit sur l'homme durant quatre à six semaines.

- ✓ **Gale commune de l'adulte**

Elle se manifeste au premier plan par un prurit intense à recrudescence crépusculaire et nocturne. Elle siège dans certaines régions du corps (**Figure 24**).

On peut retrouver de manière inconstante des lésions spécifiques. La lésion cutanée la plus caractéristique est le sillon scabieux (tunnel creusé par la femelle dans la couche cornée pour y déposer ses œufs) (**Figure 25**). Les autres lésions sont les vésicules perlées (base érythémateuse et vésicule translucide) qui siègent aux espaces interdigitaux des mains principalement et les nodules scabieux (rouge/brun cuivré et infiltré à la palpation), situés surtout au niveau des organes génitaux de l'homme (**Figures 26 et 27**) (**Barachy et Dreyfuss, 2013**).

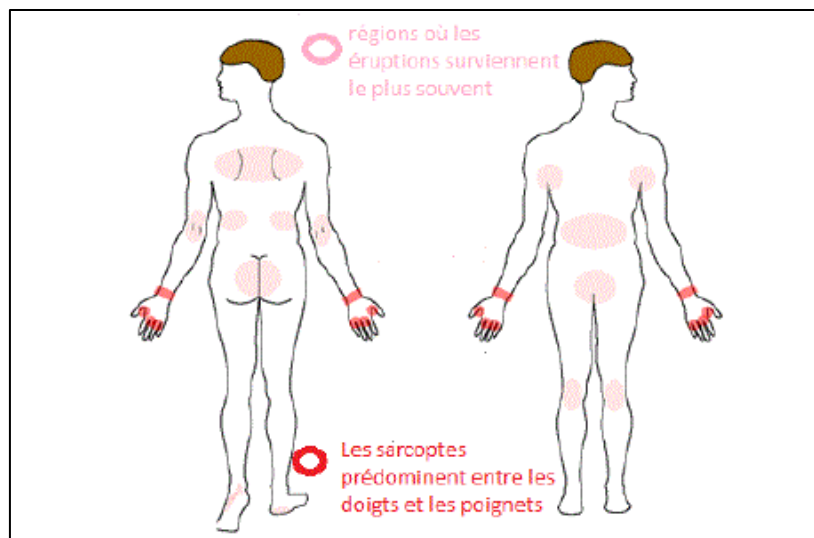


Figure 24 : Zones de prurit causé par la gale chez l'homme [13].

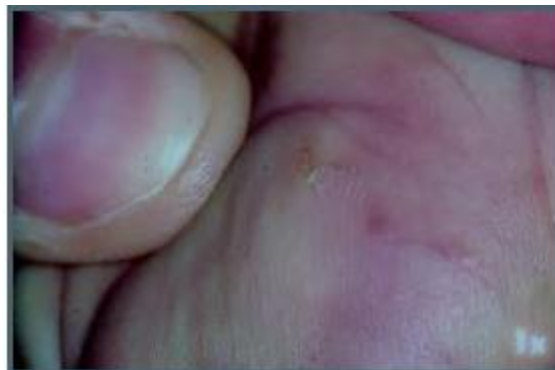

Figure 25 : Sillons scabieux (Ostic, 2014).

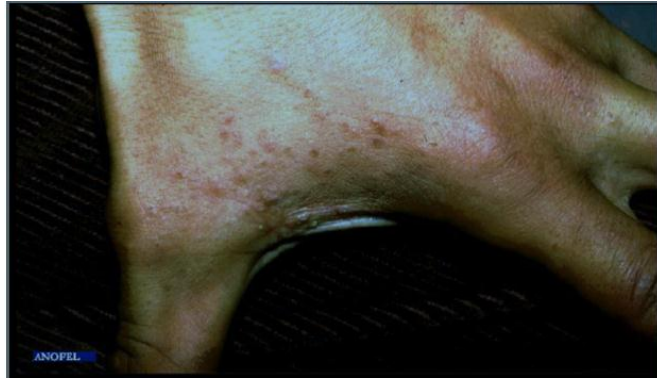


Figure 26 : vésicule perlées interdigitales (Carvigan, 2017)

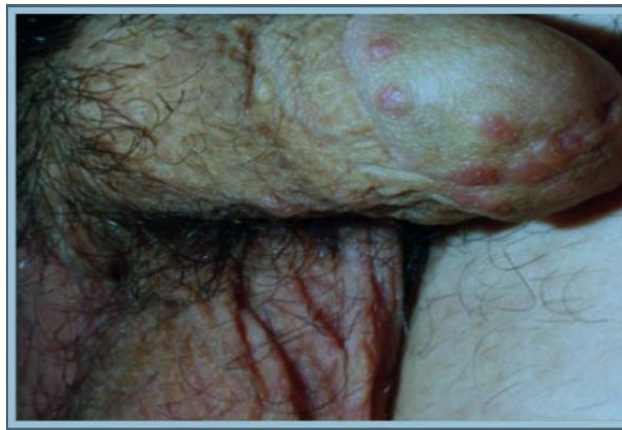

Figure 27 : Nodules scabieux (Carvigan, 2017).

✓ Gale du nourrisson et du jeune enfant

Chez le nourrisson, les lésions sont peu spécifiques et peuvent être sans prurit. Les plus caractéristiques sont des vésicules ou des pustules palmo-plantaires et des papulo-pustules ou nodules axillaires. Les lésions secondaires sont une association de prurigo, impétigo, eczéma, ou éruptions érythémato-squameuses. Le visage peut être atteint, contrairement à l'adulte (Figure 28) (Royer *et al.*, 2008).

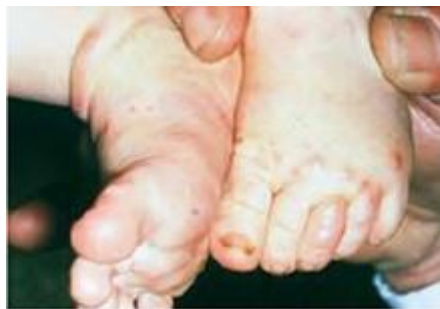

Figure 28 : Gale de nourrisson (Bouvresse, 2011).

✓ **Gale hyperkératosique**

La gale hyperkératosique ou gale norvégienne se manifeste par une érythrodermie et une hyperkératose qui peut s'étendre sur toute la surface corporelle, y compris le visage et le cuir chevelu. Elle peut aussi être localisée (**Figure 29**). Le prurit est discret, voire absent (**Gaspard et al., 2012**).

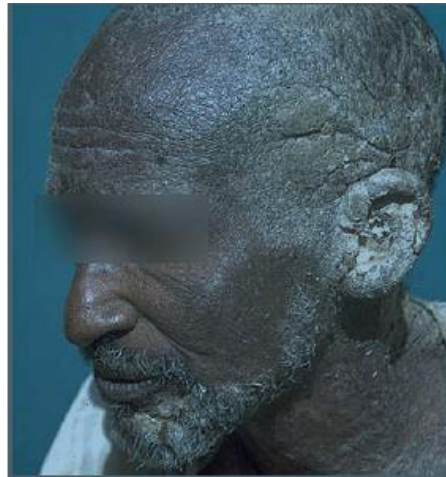

Figure 29 : Gale norvégienne (**Mazerreeuw-Hautier et Bonafé, 2006**).

• **Chez l'animal:**

La durée d'incubation est environ de 3 semaines. Elle se caractérise par un prurit intense constant d'apparition brutale, souvent à l'origine d'excoriations. Le prurit est proportionnel au nombre de parasites, dans les 21 à 30 jours après l'exposition. Les lésions primaires sont un érythème diffus, des dépilations en mouchetures et des papulo-croûtes ou boutons de gale. Ces lésions représentent le point d'entrée dans l'épiderme de la femelle ovigère. Les lésions secondaires apparaissent rapidement sous forme de croûtes, d'érosions, d'excoriations, d'hyperpigmentation et de lichénification. Les localisations préférentielles de ces lésions sont le bord des oreilles (**Bordeau, 2007**).

e- Diagnostic :

Le diagnostic est essentiellement clinique. Il faut rechercher les lésions spécifiques. En effet, le test à l'encre de Chine peut être utilisé pour mettre en évidence les sillons. Il consiste à étendre très légèrement de l'encre liquide (type stylo-plume) sur l'endroit identifié comme un sillon, le sillon apparaît plus marqué que la peau adjacente après essuyage à sec.

L'histologie est une méthode rarement utilisée mais elle permet parfois de mettre en évidence un sarcopte dans la couche cornée (**Figure 30**) (**Gaspard et al., 2012**).

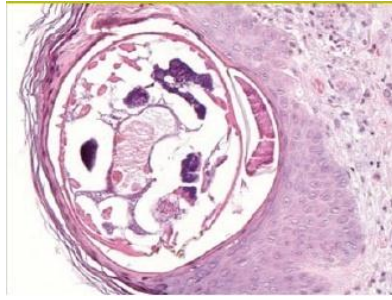


Figure 30 : Sarcopte dans la couche cornée, histopathologie avec coloration hématoxyline-éosine (**Gaspard et al., 2012**).

f- Traitement :

Trois médicaments sont disponibles et destinés à être appliqués directement sur la peau :

- Le benzoate de benzyle (Ascabiol) : Il nécessite seulement 2 applications de 24h à 8 jours d'intervalle.
- L'esdépalléthrine (Spregal) se présente sous forme de lotion à pulvériser sur l'ensemble du corps (sauf le visage) le soir de façon à le garder toute la nuit.
- La perméthrine (Topiscab) est une crème considérée comme le traitement de référence depuis de nombreuses années à l'étranger.

g- Prophylaxie :

La gale étant très contagieuse, certaines mesures sont indispensables pour éviter sa transmission à votre entourage :

- Informez les personnes avec lesquelles vous avez été en contact répété et prolongé, et invitez-les à consulter.
- Respectez le traitement prescrit par le médecin ; Evitez les contacts cutanés avec votre entourage durant les 3 jours suivant le premier jour de traitement.
- Evitez toute relation sexuelle pendant la durée du traitement ;
- Passez l'aspirateur dans le logement et jeter aussitôt le sac de l'aspirateur.
- Ne renvoyez votre enfant atteint de gale en collectivité que 3 jours après le début du traitement [11].

3.1.2- La cheylétiellose :

a – Définition :

La cheylétiellose ("Mites de corps", "walking dandruff") est une affection parasitaire hautement contagieuse et relativement fréquente surtout chez les jeunes animaux (les chats, les chiens et les lapins)[15]. Elle est transmissible à l'homme, chez qui elle se manifeste par un prurigo papuleux au niveau des bras et du tronc, exacerbé par la chaleur [16].

La cheylétiellose est due à la présence et la prolifération à la surface de la peau de parasites appelés "*Cheyletiella*", caractérisée par le développement d'une dermatose prurigineuse et squameuse [17]. Ce parasite est un acarien microscopique qui vit à la surface de la peau et se nourrit de kératine, de débris cutanés et de lymphes mais qui peut également survivre une dizaine de jours dans l'environnement (**Pagé et Jaham, 2013**).

b- Présentation du parasite :

- **Taxonomie :**

Tableau 08 : Systématique de l'agent de la cheylétiellose (**Parlier, 2005**).

Classification	
Embranchement	Arthropodes
Sous-embranchement	Chélicérates
Classe	Arachnides
Ordre	Acariens
Sous-ordre	Trombidiformes
Famille	Cheylétiellidés
Genre	<i>Cheyletiella</i>

- Trois espèces de cheylétiellidés ont une importance médicale :

- *Cheyletiella yasguri* chez le chien.
- *Cheyletiella blackei* chez le chat.
- *Cheyletiella parasitivorax* chez le lapin (**ESCCAP, 2011**).

- **Morphologie :**

Le parasite à peine visible à l'œil nu. Il mesure environ 500 µ de long et 350 µ de large (**Figure 31**). Son corps de coloration blanchâtre, adopte la silhouette d'un violon, avec un renflement légèrement plus marqué situé entre les deuxième et troisième paires de pattes. Au microscope, le parasite se reconnaît à ses soies plumeuses et à ses palpes en forme de peigne. En plus, ses pièces buccales accessoires se terminent par 2 crochets de bonne taille qui l'aident à se fixer aux poils ou à la peau de l'hôte pendant qu'il se nourrit. Les pièces buccales forment

une aiguille servant à injecter de la salive jusqu'à une profondeur de 10 à 20 μ dans la peau. Les larves ont 3 paires de pattes tandis que les autres stades en ont 4. Les œufs de forme elliptique et sans opercule mesurent 230 μ de long et 120 μ de large. À l'intérieur, l'embryon prend l'apparence d'une masse cytoplasmique ou d'une larve à 6 pattes bien reconnaissable, selon le stade de développement (Villeneuve, 2003).

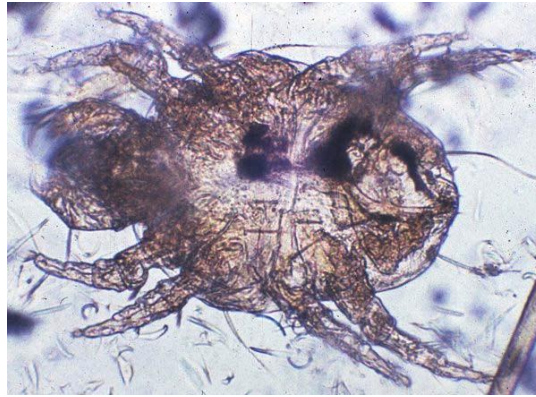


Figure 31 : *Cheyletiella* sp [15].

- **Cycle biologique :**

Le cycle de *Cheyletiella* sp se déroule entièrement sur l'hôte (c'est un parasite obligatoire et permanent) et dure environ trois semaines. Les œufs, larves et les adultes mâles ne survivent que deux jours dans le milieu extérieur, tandis que les adultes femelles peuvent y survivre jusqu'à dix jours et les nymphes un mois à basse température (Bellanger, 2019). Les œufs éclosent et les cheylétielles passent par deux stades nymphaux avant de se développer en adultes. La transmission des acariens d'un hôte à l'autre se fait facilement et rapidement par contact ou indirectement par le milieu extérieur (Figure 32). L'infestation par les cheylétielles est fréquente dans les collectivités. Les animaux jeunes ou affaiblis semblent plus réceptifs (ESCCAP, 2011).

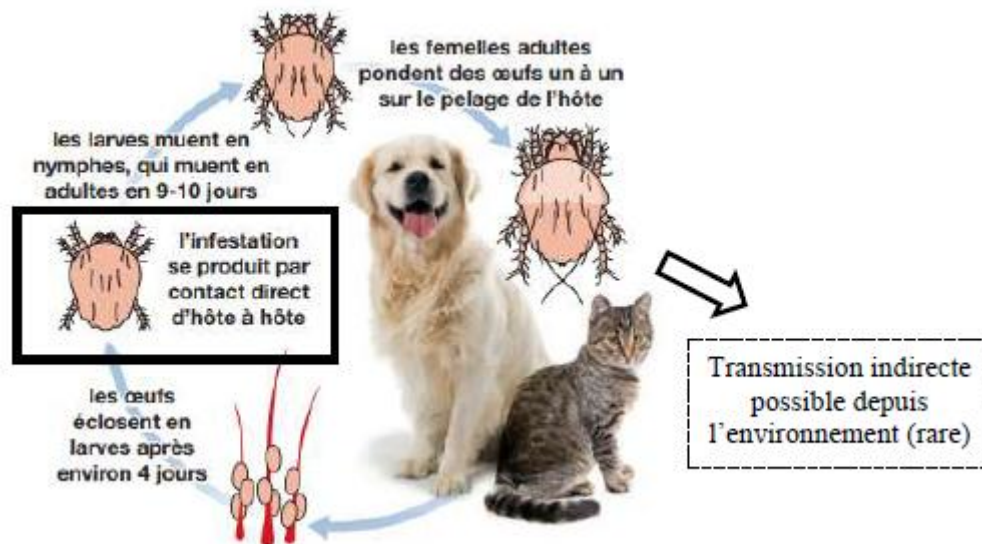

Figure 32 : Cycle de vie de *Cheyletiella* sp (Bellanger, 2019).

- **Répartition géographique :**

Ces infections ont été rapportées un peu partout dans le monde (ESCCAP, 2011).

c- Épidémiologie :

- **Chez l'homme :**

De 20 à 80 % des personnes en contact avec des chats ou des chiens infestés réagissent par une dermatite, la moyenne se situant autour de 30 %. Les filles semblent affectées plus souvent que les garçons.

- **Chez les animaux :**

L'infestation semble plus fréquente chez le chiot et le chaton âgé de 3 à 4 mois et chez les animaux d'élevage. Ainsi, le parasite a été trouvé chez des chats de 27 des 41 chatteries examinées pour des problèmes de dermatite avec prurit. Il existe régulièrement des cas, mais les nombreuses formes cliniques rendent l'infestation parfois difficile à identifier. (Villeneuve, 2003).

- **Mode de transmission :**

La transmission se fait essentiellement par contact direct avec des chiens ou des chats. Elle est facilitée par la grande mobilité des parasites [18]. Une contamination à partir de lapins doit être possible, mais il n'y a pas de description chez l'homme de dermatite due à *C. parasitivorax*.

Dans certains cas la contamination est indirecte, par des femelles qui survivent plusieurs jours hors d'un hôte, ou par des œufs tombés dans l'environnement et qui ont pu s'y développer suite à des conditions favorables (Milon, 2010 ; Parlier, 2005).

d- Symptômes et évolution :

La cheylétiellose est plus marquée chez l'homme que chez l'animal. Elle se manifeste par un prurigo, débutant quelques heures à quelques jours après la contamination (Milon, 2010).

- **Chez l'homme :**

Deux à quatre jours après l'exposition, et parfois moins de 24 heures, une démangeaison débute et affecte les avant-bras, la poitrine, l'abdomen, les fesses et les cuisses, et plus rarement le visage. En fait, ce sont toutes les parties du corps qui peuvent venir en contact avec un animal qui peuvent être le site de dermatite, quoique les mains, les pieds, les jambes, la face et les organes génitaux ne soient que rarement affectés. Des macules rougeâtres apparaissent isolément ou en groupes et se transforment bientôt en papules qui peuvent s'infecter par la suite (Figure 33). Le centre de la papule comporte assez souvent une petite vésicule mais le centre des lésions plus âgées se nécrose, ce qui semble assez caractéristique. Une croûte peut recouvrir la lésion ou être arrachée par grattage, car le prurit est intense au point de déranger le sommeil (Villeneuve, 2003).

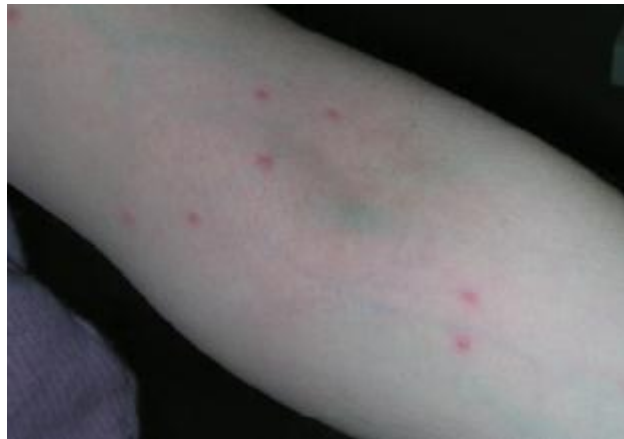

Figure 33 : Papules chez un humain affecté par *Cheyletiella sp* (Pagé et Jaham, 2013).

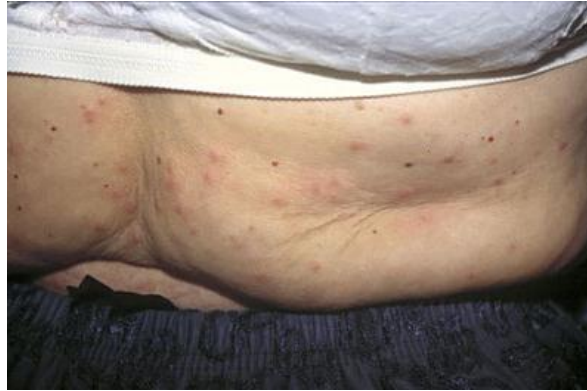

Figure 34 : Lésions papuleuses abdominales due à une cheyletiellose [20].

- **Chez l'animal :**

Les cheyletielloses sont observées préférentiellement chez les jeunes animaux (chiots et chatons) mais également les chiens et les chats adultes chez lesquels l'infestation est souvent asymptomatique. Des prédispositions raciales semblent exister : chez le chien, les races naines (Yorkshire Terrier, Bichon, Caniche...), chez le chat, la race Persan.

- Chez le chiot, la cheyletiellose se caractérise par un prurit intense avec un réflexe otopodal positif et un squamosis important de la tête, du dos et des lombes (**Figure 35**).
- Chez le chaton, les signes cliniques discrets ne se traduisent uniquement que par un squamosis pityriasiforme dorso-lombaire. Par contre, chez le chat adulte, les lésions cutanées plus inflammatoires se manifestent par une dermatite prurigineuse papulo-croûteuse (**Figure 36**).
- Chez le lapin, l'infestation par *Cheyletiella parasitivorax* est souvent asymptomatique; il s'agit d'une dermatose prurigineuse et squameuse essentiellement tronculaire (**Figure 37**) (**Parlier, 2005**).

e- Diagnostique :

Le parasite est rarement isolé chez l'homme car il ne s'y reproduit pas et disparaît rapidement. Le diagnostic repose essentiellement sur la clinique et sur la mise en évidence d'une infestation chez l'animal de compagnie (**Milon, 2010 ; ESCCAP, 2011**).

Le diagnostic de cheyletiellose repose principalement sur l'anamnèse (démangeaisons, contagiosité, zoonose), les signes cliniques et l'examen microscopique de débris cutanés [15].

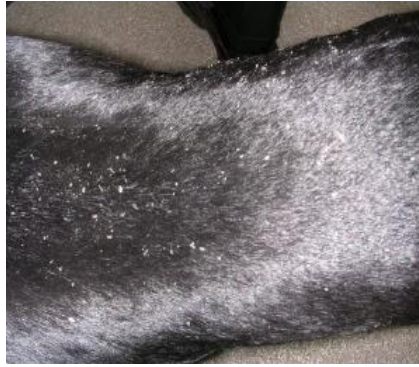

Figure 35 : Pellicules (squames) dorsales lachez un chien affecté (**Pagé et Jaham, 2013**).

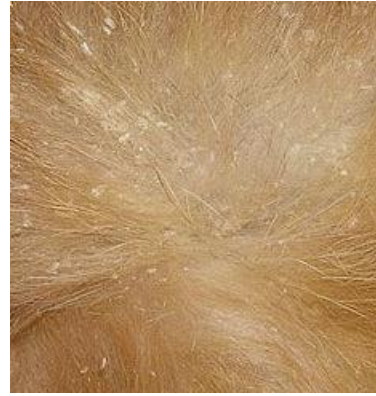

Figure 36: Cheylétiellose chez le chat (avec présence de pellicules) [22].

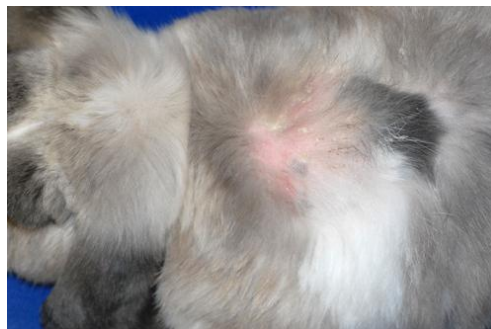

Figure 37 : Cheylétiellose sur un lapin de compagnie [21].

f- Traitement :

Comme *Cheyletiella* ne peut poursuivre son développement chez l'homme, les parasites disparaissent rapidement. Une fois l'animal traité, la dermatite disparaît en moins de 3 semaines, même sans traitement. Toutefois, certains auteurs ont suggéré le lavage des vêtements et de literie pour accélérer la guérison (**Villeneuve, 2003**) [18] [19].

g- Prophylaxie :

La prophylaxie consiste bien entendu à traiter les animaux atteints et à éviter des contacts directs avec eux. On peut éventuellement y associer le nettoyage des vêtements, draps et lieux de couchage des animaux pour assainir le milieu (**Portelli, 1999**).

Il est important de faire examiner tout animal que l'on adopte par un vétérinaire, dans les plus brefs délais et avant même de l'amener dans la maison. Il faudra par la suite le protéger de tout contact avec un animal errant (**Villeneuve, 2003**). Un traitement antiparasitaire régulier de l'animal permet en outre de prévenir toute infestation (**Milon, 2010**).

3.2.- Dermatoses dues aux insectes : La pulicose :

3.2.1- Définition :

La pulicose est une infestation par des puces, qui provoque des démangeaisons modérées dues aux piqûres [33].

Les infestations par les puces (pulicoses) proviennent des chiens et les chats. La puce responsable est *Ctenocephalides felis* (la puce du chat), plus rarement *Ctenocephalides canis* (la puce du chat) (Guaguère, 2015).

3.2.2- Présentation du parasite :

a- Taxonomie :

Tableau 09 : Classification des puces (Simon, 2009).

Classification	
Embranchement	Arthropodes
Classe	Insectes
Ordre	Siphonaptères
famille	Pulicidés
Genre	<i>Ctenocephalides</i>
	<i>Pulex</i>
	<i>Xenopsylla</i>
	<i>Spilopsyllus</i>

b- Morphologie :

La puce, de couleur brune est un insecte de petite taille mesurant de 1,5 à 4 mm (Simon, 2009), aphaniptère, aptère, aplatie latéro-latéralement (Guaguère, 2015). Divisé en trois grandes parties la tête, le thorax et l'abdomen, le corps est recouvert de soies et de peignes ou cténidies portant des noms différents en fonction de leur localisation (Figure 38) (Madaoui, 2014).



Figure 38 : La puce (Simon, 2009).

Il existe de nombreux genres de puces infestant l'homme (Tableau 10).

Tableau 10 : les Caractéristiques morphologiques des quelques puces (Simon, 2009).

Puces	Hôtes habituels	Piqûre de l'homme	de Caractéristiques morphologiques
<i>Ctenocephalides felis</i>	Carnivores : chat, chien.	Oui +++	1 peigne céphalique, 1 peigne prothoracique. Tête allongée.
<i>Ctenocephalides canis</i>	Carnivores domestiques (chien +++) et sauvages.	oui	1 peigne céphalique, 1 peigne prothoracique. Tête moins allongée que <i>C. felis</i> .
<i>Pulex irritans</i>	Homme +++ Peut parasiter le cochon, le chien, le blaireau, le renard.	Oui +++	1 soie préoculaire. 1 soie post céphalique. Absence de peigne. Tête arrondie.
<i>Xenopsylla cheopis</i>	Rongeurs : rat +++	oui	1 soie préoculaire au dessus de l'œil. Soies implantées en V.

c- Cycle biologique :

Le cycle parasitaire d'une puce se déroule en 4 étapes (Merial, 2012). La vie de ce parasite débute par un œuf qui se transforme en larve, puis en puppe pour aboutir à l'état adulte (Simon, 2009 ; Madaoui, 2014) (Figure 39). Il peut s'écouler une période allant de trois semaines à un an, selon les conditions du milieu. Dans des conditions idéales, soit une température d'environ 27 à 30°C et une humidité relative d'environ 75 %, le cycle sera

complété entre deux et quatre semaines. Le repas sanguin est un préliminaire essentiel à l'accouplement (qui n'a lieu que sur l'hôte) et à la ponte [35].

- **Les œufs :**

Les femelles pondent des œufs sur l'hôte. Ces œufs ne sont pas adhérents et tombent donc facilement sur le sol, notamment suite au grattage. Dans de bonnes conditions, les œufs vont éclore en deux à quatre jours (**Boutigny, 2008**).

- **Les larves :**

Se nourrissant principalement de matières fécales de puces adultes et de débris organiques, elles vont subir 2 mues environ à 4 jours d'intervalle (**Madaoui, 2014**).

- **Les pupes :**

Au bout d'une à deux semaines, les larves fabriquent des cocons et se transforment en pupes (**Merial, 2012**).

- **Les adultes :**

Dès sa sortie du cocon, la puce va être attirée par les mouvements, la chaleur et les exhalations de dioxyde de carbone (**Madaoui, 2014**). Lorsqu'une jeune puce saute sur un chat, elle le pique très rapidement pour se nourrir de sang (**Merial, 2012**).

d- Répartition géographique :

Les puces sont des insectes cosmopolites. On les trouve partout où vivent leurs hôtes, sur tous les continents et les principales îles du monde. On note une plus grande diversité des espèces dans les régions tempérées du globe. *Ctenocephalides felis* et *C. canis* sont les deux plus importantes espèces rencontrées chez les animaux de compagnie à travers le monde (**Simon, 2009**).

3.2.3- Epidémiologie :

- **Spécificité parasitaire :**

Sur les 2237 espèces de puces répertoriées en 1979 :74% parasitent des rongeurs ; 6% des oiseaux ; 3% des lagomorphes ; 3% des carnivores (**Madaoui, 2014**).

- **Incidence saisonnière :**

La saison a un impact direct sur le développement des puces et donc sur l'incidence de la maladie. Le pic classique se situe à la fin de l'été, début de l'automne (70% des cas entre juin et fin octobre). Il est toutefois possible de rencontrer ces symptômes tout au long de l'année (Simon, 2009).

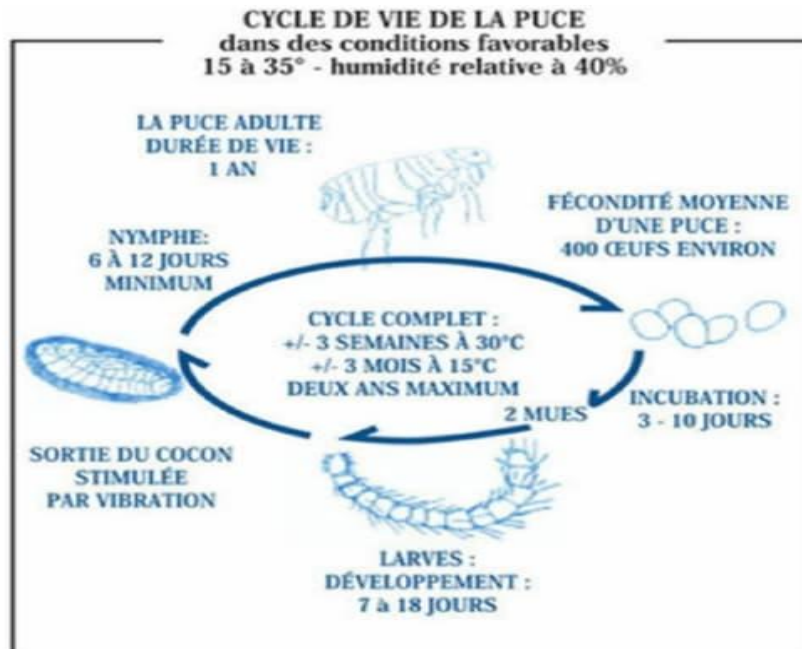


Figure 39 : Cycle biologique des puces (Merial, 2012).

Mode de contamination :

La contamination se fait via l'environnement ou, plus rarement, par contact direct avec un animal infesté (Bidanel, 2015). Le risque de contamination par contact direct entre carnivores serait de l'ordre de 8%. Elle se produit le plus souvent dans un environnement lourdement contaminé, via de jeunes adultes émergents (Guenanen, 2013).

3.2.4- Symptômes et évolution :

➤ Les signes cliniques:

• La piqûre de puce :

Très fréquemment, la piqûre de puce peut provoquer une réaction locale sur l'animal et l'homme, appelée **pulicose vraie** (Figure 42). De manière générale, la pulicose est asymptomatique. Toutefois, il est possible d'observer une irritation et une rougeur de la peau (Simon, 2009).

- **Dermatite par allergie aux piqûres de puces (DAPP ou DHPP) :**

La DAPP est une réaction d'hypersensibilité liée à l'injection, lors de la piqûre, d'allergènes protéiques contenus dans la salive de la puce (**Simon, 2009**). Dermatose la plus fréquente chez le chat et le chien (**Guaguère, 2015**). Les animaux présentent une dépilation diffuse. Le revêtement cutané est altéré par l'état inflammatoire chronique, la peau s'épaissit (hyperkératose), devient grisâtre (mélanose), se plisse et est grasse et malodorante (hyper séborrhée) (**Figure 40**).

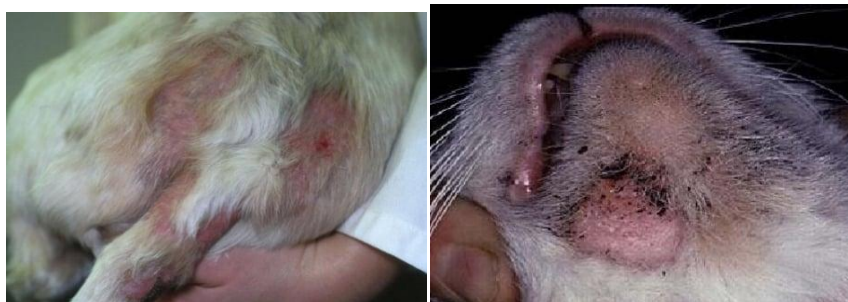

Figure 40 : Lésions de DAAP (**Simon, 2009**).




Figure 41 : Piqûre de puce [34].

3.2.5- Diagnostic :

Le diagnostic de pulicose est facile par mise en évidence de puces adultes et de leurs excréments à l'œil nu ou par brossage avec un peigne à puces. Celui de DHPP chez le chien et le chat repose essentiellement sur des éléments anamnestiques évocateurs (dermatose saisonnière, présence de plusieurs chiens et/ou chats...) et des lésions cliniques compatibles (dermatose prurigineuse dorso-lombaire) (**Guaguère, 2015 ; Villeneuve, 2003 ; Bidanel, 2015**)

3.2.6- Traitement :

Le traitement passe par l'élimination des puces de l'environnement et de tous ses hôtes potentiels (**Bidanel, 2015**).

- **Traitement de l'animal :**

Une myriade de produits, sous une multitude de présentations, est disponible pour l'éradication des puces chez les animaux de compagnie. Qu'il s'agisse de shampoings, de poudres, d'aérosols ou de comprimés, chacun a ses avantages, ses inconvénients et ses règles d'utilisation.

- **Traitement chez l'humain :**

Aussitôt que toutes les puces présentes sur les animaux et dans la maison auront été tuées, il n'y aura plus de nouvelles piqûres chez les humains. Il est donc inutile de traiter un humain avec un produit insecticide. Les piqûres déjà présentes disparaîtront en une à trois semaines [35].

3.2.7- Prophylaxie :

La lutte raisonnée contre les puces comprend un volet important qui est la prévention de l'infestation par des mesures individuelles (antiparasite interne et externe) et domiciliaires (**Boutigny, 2008**).

- Traiter tous les animaux du foyer en même temps, afin d'éliminer les puces adultes les parasitant.
- Eviter l'infestation de l'habitat par les œufs et larves, en utilisant un insecticide appliqué sur l'animal.
- Nettoyer les lieux de vie de l'animal par des mesures physiques et chimiques (**Merial, 2012**).
- Des mesures mécaniques (nettoyage énergique et raisonnée, destruction des niches écologiques) sont tout aussi importantes (**Guaguère, 2015**).



Chapitre II :
Dermatozoonoses
mycosiques

1- Les dermatophytoses ou dermatophyties :

1.1- Définition :

Les dermatophytes sont des affections microscopiques causées par des champignons filamenteux microscopiques et ont une affinité pour la kératine (épiderme, ongles, poils, cheveux). Ils provoquent chez l'Homme et les animaux des lésions superficielles appelées dermatophyties : épidermophyties (épiderme), intertrigo (plis), onyxis (ongles), teignes (cheveux), folliculites (poils). Les mycoses sont des motifs fréquents de consultation en dermatologie (ANOFEL, 2014).

1.2- Présentation du parasite

1.2.1 Taxonomie :

La classification des agents des dermatophytoses est la suivante (Lanier et Poffet, 2013) (Tableau 11) :

Tableau 11 : Classification des dermatophytes (Midgley *et al.*, 1998).

Classification	
Embranchement	Ascomycète
Classe	Plectomycètes
Ordre	Onygénales
Genre	<i>Microsporum</i>
	<i>Trichophyton</i>
	<i>Epidermophyton</i>

1.2.2 -Morphologie :

Les dermatophytes, champignons microscopiques, appartiennent aux genres : *Microsporum*, *Trichophyton*, et *Epidermophyton*. A partir des produits pathologiques, ils se reproduisent sur le milieu de sabouraud en formant des filaments mycéliens et des spores

issues d'une reproduction asexuée appelées conidies (macroconidies et microconidies) (Bourée *et al.*, 2013).

- Le genre *Microsporum* (Gruby, 1843): Ce genre se définit par la présence de macroconidies fusiformes à paroi verruqueuse ou échinulée, et de micro-conidies le plus souvent piriformes, mais parfois rondes (Figure 42).

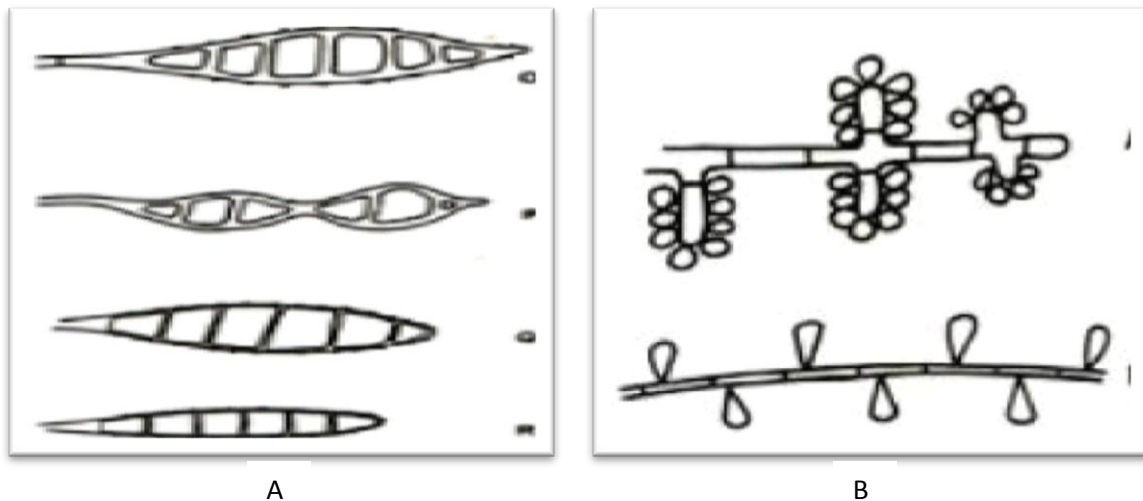


Figure 42 : Morphologie de *Microsporum* (A : Micro-conidie ; B : Macro-conidie) (ANOFEL, 2003).

- Le genre *Trichophyton* (Mamsten, 1845) : se définit par la présence de Macroconidies à paroi lisse, et de micro-conidies rondes ou piriformes selon les espèces (Figure 43) (Chabasse *et al.*, 2004).

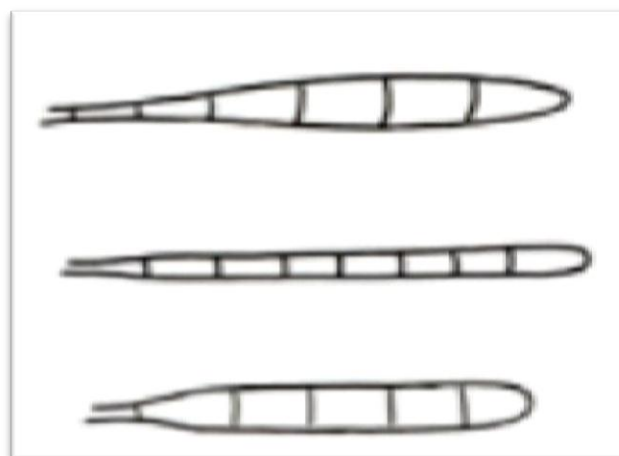


Figure 43 : Macroconidies à *Trichophyton* (ANOFEL, 2003).

- Le genre *Epidermophyton* (Sabouraud, 1907): n'attaque jamais les cheveux et les poils (Petinataud, 2014).

1.2.3 - Cycle parasitaire :

Une infection par un dermatophyte a pour origine un contact avec ses spores qui proviennent d'animaux infectés ou de l'environnement. A la suite de leur adhérence aux cellules de la couche cornée, la germination des spores entraîne la production d'hyphes qui colonisent la surface de la peau. La germination de l'arthrospore, favorisée par l'humidité, la chaleur, la macération et les excoriations cutanées, doit s'effectuer rapidement, sous peine d'une élimination du champignon liée à la constante désquamation de l'épiderme. Les hyphes pénètrent alors dans le follicule pileux puis dans la tige pileuse s'étendant à travers celle-ci jusqu'à la kératine nouvellement formée mais sans jamais atteindre la matrice régénératrice. Suite à l'invasion du poil, des amas de spores sphériques infectantes apparaissent à la surface du poil. Ce phénomène fragilise le poil qui se fracture souvent quelques millimètres au-dessus de la surface cutanée et contribue à l'élimination des spores dans l'environnement. Le dermatophyte peut infecter d'autres follicules pileux adjacents, ce qui explique l'extension centrifuge des lésions et l'aspect clinique qui peut y être lié (Guenanen, 2013).

1.2.4 - Répartition géographique :

La plupart des dermatophytes sont cosmopolites : *M. canis*, *M. gypseum*, *E. floccosum*,... Cependant certaines espèces restent localisées à des zones géographiques spécifiques :

- *Trichophyton violaceum* : Afrique du Nord

- *T. soudanense* : Afrique subsaharienne

- *M. ferrugineum* : Asie, Afrique (Petinataud, 2014).

1.3-Epidémiologie :

1.3.1- Modes de transmission :

L'origine de la contamination de l'homme peut être humaine (espèces anthropophiles), animales (espèces zoophiles) ou telluriques (espèces géophiles).

- **Origine humaine :**

La plus fréquente, la contamination se fait habituellement par contact interhumain (lutteurs, judokas, ..) ou par l'intermédiaire de sols souillés par des squames issues de la peau parasitée (salle de bains, salles de sport, ou douches collectives, piscines...), mais aussi par des objets divers (peignes, brosses, tondeuses, vêtements, chaussettes...) pouvant véhiculer les squames contenant les spores ou des filaments infectants.

- **Origine animale :**

La contamination se fait par le contact direct (caresses..) ou indirect (poils virulents laissés sur un fauteuil par exemple..) avec un animal de compagnie (chien, chat...), d'élevages (chevaux...) ou de rentes (bovins...). Ces animaux peuvent être porteurs de lésions (dartres chez les veaux) ou porteurs sains sans lésions apparentes (ANOFEL, 2014).

- **Origine tellurique :**

La contamination peut se produire aussi à la suite d'un traumatisme d'origine tellurique, plaies souillées de terre car enrichis en kératine animale (plumes, poils, sabots, carapaces d'insectes, etc.) contenant le champignon en cause (Bourée *et al.*, 2013).

Le tableau 12 récapitule les principaux dermatophytes et leur habitat d'origine préférentiel.

Tableau 12 : Les principaux dermatophytes et leur habitat d'origine préférentiel (Chabasse *et al.*, 2007).

Espèces anthropophiles	
Genre <i>Microsporum</i>	<i>M. audouinii</i> var. <i>langeronii</i>
Genre <i>Trichophyton</i>	<i>T. tonsurans</i> <i>T. violaceum</i> <i>T. soudanense</i> <i>T. rubrum</i> <i>T. mentagrophytes</i> var. <i>interdigitale</i> <i>T. schoenleinii</i>
Genre <i>Epidermophyton</i>	<i>E. floccosum</i>
Espèces zoophiles	

Genre <i>Microsporum</i>	<i>M .canis</i> (chien, chat, etc.) <i>M .persicolor</i> (rongeurs sauvages) <i>M .praecox</i> (cheval)
Genre <i>Trichophyton</i>	<i>T .mentagrophytes</i> : (lapin, hamster, cheval, etc.) <i>T .erinacei</i> (hérisson) <i>T .gallinae</i> (volailles) <i>T .verrucosum</i> (bovins, ovins)
Espèces telluriques	
Genre <i>Microsporum</i>	<i>M .gypseum</i>
Genre <i>Trichophyton</i>	<i>M .mentagrophytes</i> <i>T . terrestre</i> <i>T .ajelloi</i>

1.3.2- Facteurs favorisant les dermatophytes :

La chaleur, l'humidité ainsi que la macération (plis inguinaux, espaces inter orteils) favorisent le développement des dermatophytes. Le mode de vie peut aussi influencer ces infections, comme la pratique de certains sports. La profession intervient aussi : les agriculteurs, les éleveurs de bovins, les vétérinaires sont la cible des dermatophytoses d'origine animale, les maîtres nageurs sont sujets au pied d'athlète, du fait de la forte humidité dans les piscines (**Habachou, 2017**).

1.4- Etiologie :

Les Dermatophytes ont été considérés pendant longtemps comme des "fungi imperfecti" et classés dans le phylum des Deutéromycètes et la classe des Hyphomycètes. C'est à dire réduit à une reproduction asexuée qui s'effectue sur le mode thalique solitaire, et conduit à la production de deux types de spores ou conidies: des spores unicellulaires appelées micro-conidies ou micro-aleuries, et des spores pluricellulaires, à base tronquée et cloisonnées transversalement, les macro-conidies ou macro-aleuries.

Chez certains Dermatophytes, il existe une forme de reproduction sexuée (**Figure 44**). Ces moisissures sont des champignons filamenteux septés produisant des ascospores, ce sont des

Ascomycètes appartenant à l'ordre des Onygnéales, à la famille des Arthrodermataceae, et au genre *Arthroderma*, ils constituent un groupe de champignons adaptés à la kératine humaine et animale (Chabasse *et al.*, 2004 ; Zagnoli *et al.*, 2005).

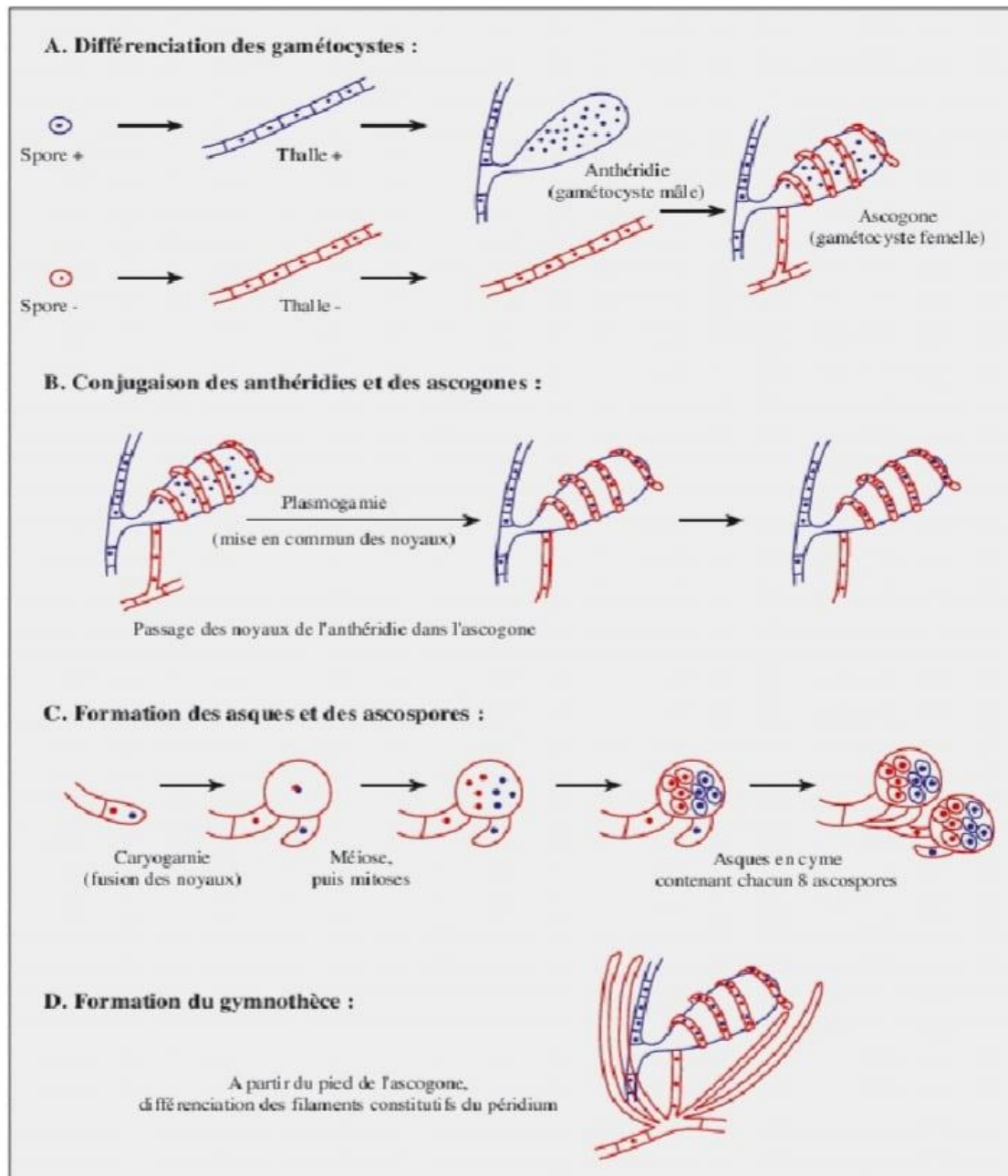


Figure 44 : Reproduction sexuée chez les dermatophytes (Chabasse *et al.*, 2004).

1.5-Symptômes et évolution:

Sur le plan clinique les dermatophytes déterminent essentiellement des lésions de la peau (épidermophytie circinée, intertrigo), du cuir chevelu (teignes tondantes, teignes suppurées, teignes faviques), des poils (folliculites, sycosis), des ongles (onyxis) (ANOFEL,

2014). Une de leur principale caractéristique est leur kératophilie, ce qui explique l'atteinte préférentielle de la couche cornée de l'épiderme ou de la kératine des phanères (Aubry et Gaüzère, 2018).

1.5.1- Lésions du cuir chevelu : teignes (T.C.C)

Elles correspondent au parasitisme des cheveux par un dermatophyte. On en distingue trois grands types : **Les teignes tondantes** à petites plaques (teignes trichophytiques) ou à grandes plaques (teignes microsporiques), **les teignes suppurées** et **la teigne favique**. Les cheveux envahis se cassent facilement d'où la chute des cheveux (ANOFEL, 2014). La dénomination internationale des teignes est «Tineacapitis » (Maslinb *et al.*, 2005).

a- Teignes tondantes :

On distingue deux entités cliniques selon la classification de Sabouraud :

- **Teignestondantes microscopiques** : dues aux dermatophytes appartenant à des *Microsporum* (*M. canis*, *M. audouinii*) elles sont à grandes plaques d'alopécie peu ou pas inflammatoires bien limitées de 1 à 3 cm de diamètre. Ces teignes très contagieuses, régressent habituellement spontanément à la puberté (Figure 45) [38].

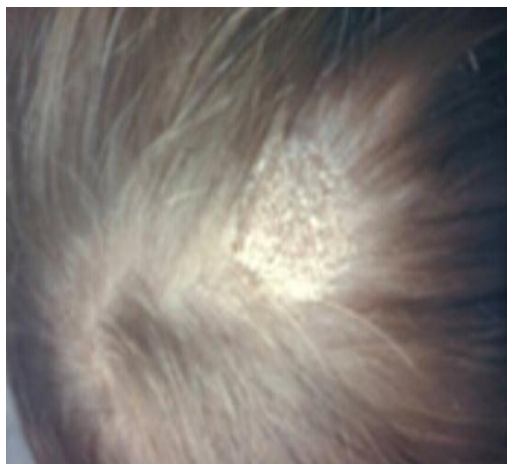

Figure 45 : Aspect clinique de teigne Microsporique [38].

-**Teignes tondantes trichophytiques** : dues à des *Trichophyton* anthropophiles. Elles sont à petites plaques d'alopécie parfois peu visibles, pouvant secondairement fusionner pour former des grandes plaques mal limitées. Ces teignes peuvent persister chez la femme adulte. Elles sont contagieuses (Figure 46) (ANOFEL, 2014).

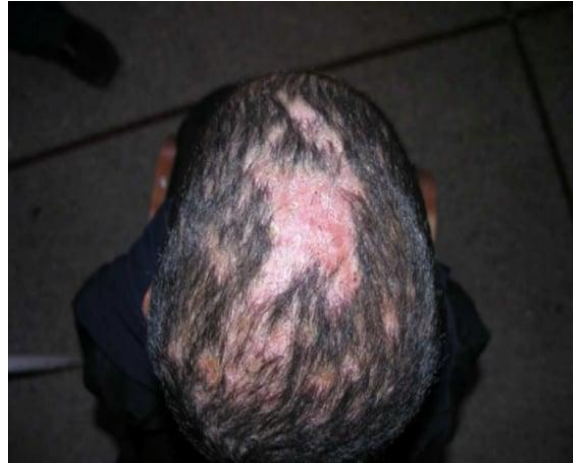

Figure 46 : Aspect clinique de teigne trichophytique (Ouakrim, 2013).

b- Teignes suppurées (kérion, sycosis) : placard inflammatoire purulent, de survenue brutale elles sont dues surtout aux dermatophytes d'origine animale (zoophile) : *Trichophyton mentagrophytes*, *T. verrucosum*, ou tellurique (*Microsporum gypseum*), parfois aussi à certains anthropophiles (*T. violaceum*), réalisant une sorte de « macaron » en relief, ponctué d'orifices pilaires dilatés, d'où sort du pus, avec expulsion de cheveux (kérion de Celse) (Aubry et Gaüzère, 2018). Ces teignes suppurées se voient surtout chez l'enfant et la femme adulte. Chez l'homme c'est plus rare, sont peu ou pas contagieuses (ANOFEL, 2014).

c- Teignes faviques ou favus d'Afrique du nord : Ces teignes faviques, aujourd'hui exceptionnelles, sont déterminées exclusivement par une espèce anthropophile, *T. schoenleinii*. Débutant dès l'enfance, elles peuvent évoluer chez l'adulte. Elles sont caractérisées par la formation de croûtes épaisses en forme de godet sur le cuir chevelu. En tombant, ces croûtes laissent apparaître un cuir chevelu lisse où les cheveux ne repoussent jamais. De teinte jaune paille, les cheveux et les croûtes dégagent une odeur caractéristique dite de "nid de souris" (Chabasse *et al.*, 2004).

1.5.2 Lésions des poils :

Les folliculites correspondent à l'envahissement du poil par un dermatophyte. Le terme de sycosis est utilisé lorsque les poils de la barbe ou de la moustache sont touchés (ANOFEL, 2014).

1.5.3 Lésions de la peau glabre : Les épidermophyties circinées

La lésion, dénommée épidermophytie circinée, débute par une zone érythémateuse, souvent prurigineuse, qui s'étale et forme un anneau bien limité, avec une zone centrale claire d'aspect cicatriciel et une périphérie inflammatoire, recouverte de squames et de petites

vésicules (**Figure 47**) d'où la dénomination ancienne, aujourd'hui obsolète : «d'herpès-circiné» [38].

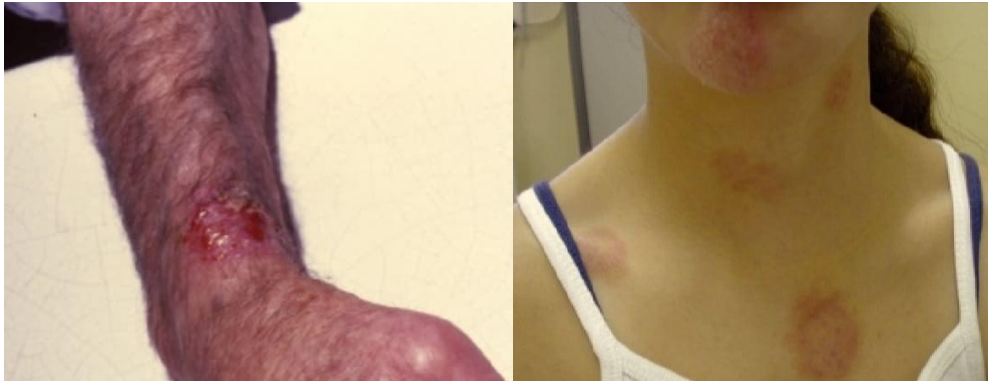

Figure 47 : Epidermophyties circinées du menton et du thorax (droite) et inflammatoire de l'avant-bras (gauche) (**Chabasse et al., 2004**).

1.5.4-Lésions des plis ou intertrigos :

a - Intertrigos des petits plis :

L'atteinte réalise un intertrigo inter-digito-plantaire à *T. rubrum* et à *T. interdigitale*, d'aspect variable : simple desquamation, fissures, couenne blanche, vésiculo-bulles (plus spécialement au niveau du 4^{ème} espace) (**Aubry et Gaüzère, 2018**) (**Figure 48**).

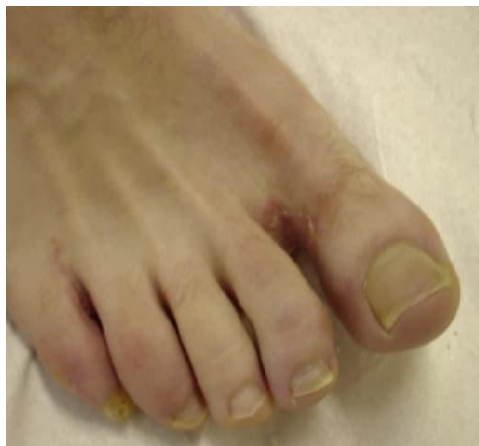

Figure 48 : Intertrigos interorteils (**Chabasse et al., 2004**).

b - Intertrigos des grands plis :

Les grands plis (inguinaux, sous-mammaires, axillaires) sont aussi le siège de dermatophyties (**Habachou, 2017**) (**Figure 49**).

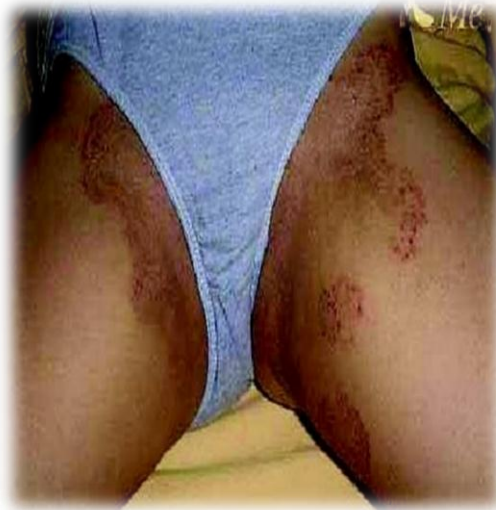

Figure 49 : Aspect clinique de dermatophytose des grands plis (Habachou, 2017).

c -Les dermatophytoses des paumes des mains :

Elles sont dues à *T. rubrum*. Le patient, en général de sexe masculin, est atteint d'un intertrigo des deux pieds et présente une atteinte de la paume des mains d'aspect farineux avec hyperkératose (Aubry et Gaüzère, 2018).

1.5.5-Lésions des ongles : onyxis ou onychomycoses :

C'est le motif de consultation le plus fréquent en dermatomycologie. Les atteintes concernent surtout les ongles des pieds. L'aspect le plus fréquent est l'onychomycose disto-latérale touchant le bord libre de l'ongle formant une tache jaunâtre qui s'étend vers la matrice (Figure 50). L'ongle souvent s'épaissit devient dur et s'effrite par la table inférieure (ANOFEL, 2014).

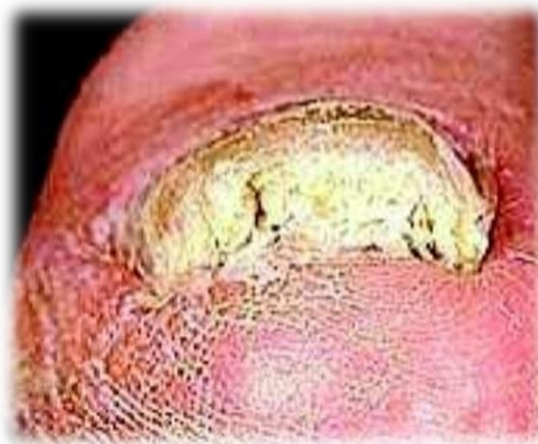

Figure 50 : Aspect clinique d'onychomycose disto- latérale (Habachou, 2017).

1.6-Diagnostic biologique :**1.6-1- Prélèvement :**

C'est l'étape capitale, car la qualité de tout examen mycologique (examen direct et culture) dépend de la qualité du prélèvement, et la nature du prélèvement dépend de l'aspect clinique des lésions (Fejry, 2011). Le matériel utilisé doit être stérile (Habachou, 2017) (Figure 51).

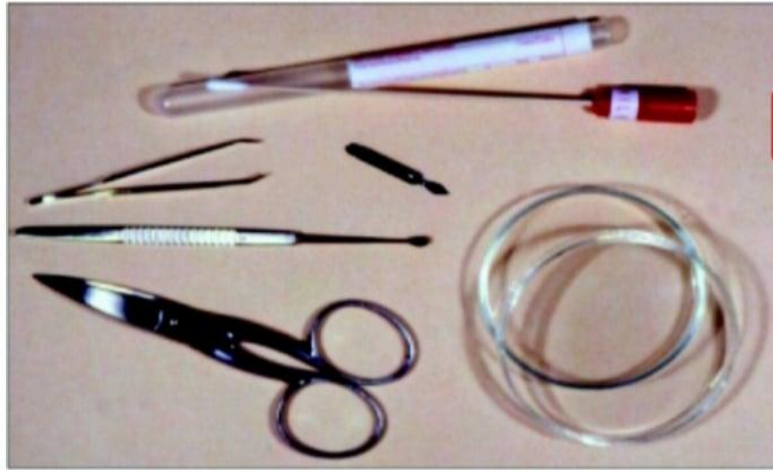

Figure 51 : Matériel nécessaire au prélèvement (Chabasse *et al.*, 2004).

1.6.2- Examen direct :

Dans les squames épidermiques où les fragments de phanères, le champignon se présente sous la forme de filaments mycéliens cloisonnés arthrospores (Figure 52).

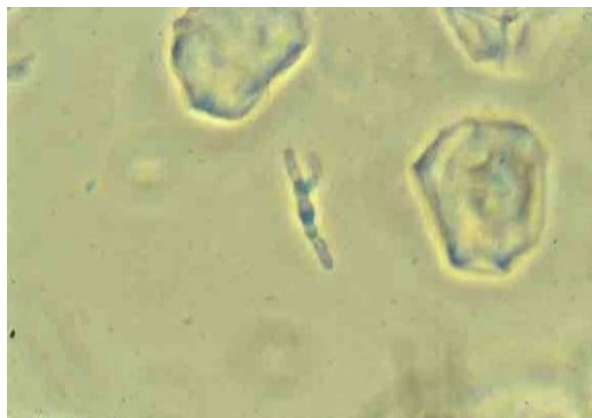

Figure 52 : Examen direct : squames cutanées avec arthrospores (ANOFEL, 2014).

Dans les cheveux l'envahissement du champignon permettra de préciser le parasitisme pileaire. On distingue ainsi :

- le type trichophytique : le cheveu est rempli de spores de 3 à 4 μ de diamètre.
- le type microsporique : les spores sont présentes à l'intérieur et à l'extérieur (endoectothrix, fluorescence verte) (**Figure 53**);

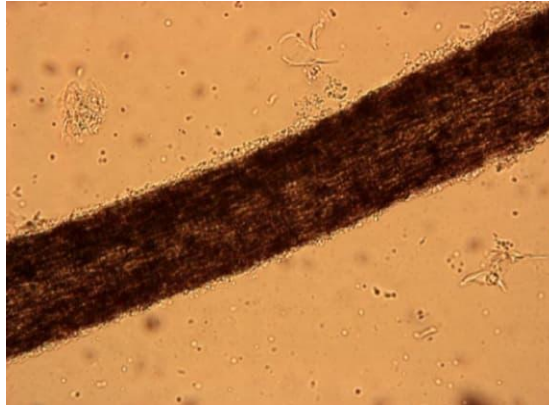


Figure 53 : Parasitisme endo-ectothrix de type microsporique (**Fejry, 2011**).

- le type favique : Dans ce type d'atteinte, il existe un godet formé de filaments internes agglomérés. Ces filaments sont uniquement intrapilaires (faible fluorescence vert-jaune) (**Figure 54**) (**Ouakrim, 2013 ; ANOFEL, 2014**).




Figure 54 : Parasitisme de type favique (**Fejry, 2011**).

1.6.3-Culture :

Les cultures, sur milieu de Sabouraud avec et sans Actidione®, poussent plus ou moins rapidement selon les espèces. Les dermatophytes sont aérobies : il faut laisser un passage pour l'air et ne pas visser les bouchons des tubes. Les cultures sont incubées à 25-30°C pendant un minimum de 4 semaines (**Allouache, 2017**).

1.6.4-Identification :

L'identification du dermatophyte peut se faire d'emblée sur milieu de Sabouraud ou nécessiter des repiquages sur milieux d'identification avec un matériel approprié (**Habachou,**

2017). Elle repose sur le temps de pousse, l'aspect macroscopique de la culture et sa microscopie.

1.7-Traitement des dermatophytoses :

Les antifongiques à visée antidermatophytiques sont nombreux. Ils comprennent les topiques (les dérivés de l'imidazole comme le Tolnaftate) et des antifongiques systémiques (comme le Griséofulvine dérivé du benzohydrofurane) (**Allouache, 2017**).

1.8-Prophylaxie :

➤ Mesures individuelles: Contre la chaleur, humidité

-Chaussettes, sous-vêtements en coton et les changer au cours de la journée et les décontaminer.

-Semelles en cuir

-Anti transpirants : chlorure d'aluminium

-Gant en coton, caoutchouc

-Se laver les pieds soigneusement

- S'essuyer entre les orteils après lavage

-Sandales, serviettes personnels

-Ne pas marcher pieds nus longtemps

-Consulter son médecin

➤ Mesures collectives: Maîtrise de la source de contamination

-Antifongiques

-Traitement de l'animal et l'entourage infecté

-Lutte contre la chaleur et humidité

-Désinfection des locaux et matériels (**Allouache, 2017**).

2. La sporotrichose :

2.1 Définition :

La sporotrichose (également connue sous le nom de «maladie du jardinier rose») est une infection causée par un champignon appelé *Sporothrix*. Ce champignon vit dans le monde entier dans le sol et les matières végétales telles que la mousse de sphaigne, les rosiers et le foin (Chakrabarti *et al.*, 2015).

Les personnes contractent la sporotrichose en entrant en contact avec les spores fongiques de l'environnement. L'infection cutanée est la forme d'infection la plus courante. Elle survient lorsque le champignon pénètre dans la peau par une petite coupure ou éraflure, généralement après que quelqu'un a touché de la matière végétale contaminée. La peau des mains ou des bras est le plus souvent affectée (Barros *et al.*, 2011).

Il y a plusieurs types de sporotrichose selon l'organe touché :

- **La sporotrichose cutanée:** est la forme la plus courante de l'infection. Elle survient généralement sur la main ou le bras d'une personne après avoir touché de la matière végétale contaminée.
- **La sporotrichose pulmonaire:** est rare mais peut survenir après que quelqu'un a respiré des spores fongiques de l'environnement.
- **La sporotrichose disséminée :** se produit lorsque l'infection se propage à une autre partie du corps, comme les os, les articulations ou le système nerveux central. Cette forme de sporotrichose affecte généralement les personnes immunodéprimées (Kauffman, 1999).

2.2 Présentation du parasite :

2.2.1-Taxonomie :

La position systématique de *Sporotrix* est présentée dans le tableau 13.

Tableau 13 : Systématique de l'agent de la sporotrichose [2].

Classification	
Embranchement	Ascomycètes
Famille	Ophistomataceae
Classe	Euamycètes
Ordre	Ophiostomatale
Genre	<i>Sporotrix</i>

2.2.2 -Morphologie :

Champignon dimorphe observé sous forme d'hyphes portant des conidies (2 à 3 µm de diamètre) à 25 °C et sous son aspect levuri forme de corps en cigare (4 à 6 µm de diamètre) dans les tissus animaux, à 37° (**Kaufman, 1999, Mesa-Arango et al., 2002**). Le microorganisme croît facilement sur les milieux de Sabouraud; on obtient des colonies lobulées de couleur crème humides, lisses ou à surface ondulée avec formation occasionnelle d'un mycélium aérien (**Figure 55**). Après quelques jours, il est possible d'observer une maturation des colonies, qui noircissent et se recouvrent de replis leur donnant l'aspect du cuir (**Ramos-e-Silva et al., 2007**).

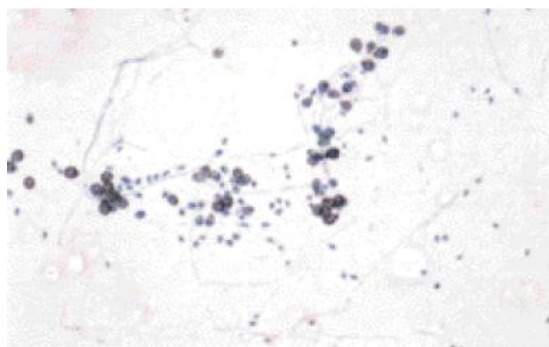


Figure 55 : Aspect microscopique (x 40). Filaments graciles portant de petites conidies hyalines (**Maslin et al., 2002**).

2.2.3-Cycle biologique :

Sporothrix se développe communément en saprobie dans le sol, eaux de surface, végétation de décomposition, bois, mousse, foin, grain et animaux marins (Acha et Szyfres, 2003). Il parasite coramment l'humain et l'animal : les carnivores (chien, chat) et les équidés (Ramos-e-silva *et al.*, 2007).

2.2.4-Répartition géographique :

La sporotrichose est principalement observée dans les régions tropicales et subtropicales humides (Brésil, Colombie, Venezuela, Costa Rica, Guatemala, Mexique, delta du fleuve Mississippi, Asie du Sud-Est, Afrique du Sud et Australie) (Kraus *et al.*, 2003). La prévalence de l'infection est supérieure en Asie, au Brésil, en Amérique centrale, au Mexique, en Afrique du Sud et au Zimbabwe (Morris-Jones, 2002).

2.3-Epidémiologie :

La sporotrichose est une atteinte relativement rare; cependant, au début des années 1940, une épidémie a touché 3 000 mineurs d'or en Afrique du Sud (Morris-Jones, 2002). L'histoire naturelle de la sporotrichose a évolué progressivement en termes de fréquence, de mode de transmission et de répartition démographique et géographique. Il est possible que des facteurs environnementaux, une urbanisation accrue et de meilleurs diagnostics expliquent en partie les modifications du profil de la maladie. De plus, la sporotrichose n'étant pas une maladie à déclarer dans la plupart des pays, il existe peu d'informations sur l'incidence et les données connues sont celles générées par les publications de cas (Barros *et al.*, 2011).

2.4- Symptômes et évolution :

La sporotrichose a de diverses manifestations cliniques et les chercheurs ne sont pas d'accord sur la classification clinique de la maladie.

La forme clinique la plus fréquente (environ 80%) est la forme lympho cutanée. Elle débute par une lésion nodulaire ou ulcérée au site d'inoculation fongique et suit une trajectoire lymphatique régionale caractérisée par des lésions nodulaires ulcéreuses, fistulantes et cicatrisantes, représentant de véritables gommages (Figure 56). Cette description clinique a conduit à nommer la maladie «lymphangite nodulaire ascendante». En général, la forme cutanée fixe est caractérisée par des lésions nodulaires ajustées, ulcérées ou érythémato-squameuses situées sur des zones exposées où une inoculation fongique s'est produite. Les

formes cutanées disséminées ont été principalement observées chez les patients immunodéprimés, en particulier chez les personnes séropositives.

L'atteinte muqueuse n'est pas courante mais peut survenir et affecte préférentiellement la muqueuse oculaire (**Figure 57**).

Parmi les formes extra cutanées, l'atteinte ostéo articulaire et pulmonaire sont les plus communs, mais il y a des rapports de cas de dissémination hémotogène sévère avec implication de plusieurs organes (**LOPES-BEZERRA *et al.*, 2006**).

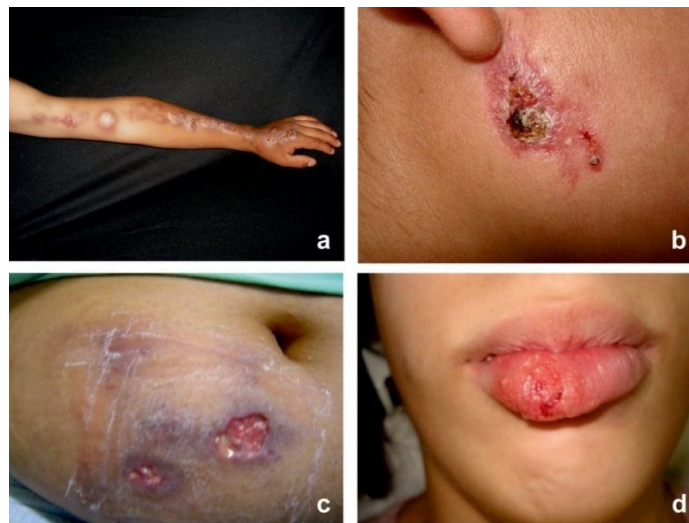

Figure 56 : Différentes présentations cliniques de la sporotrichose. (a) Sporotrichose lympho cutanée, b) sporotrichose cutanée fixe, (c) des lésions ulcéreuses chez une patiente qui a couché avec son chat, (d) Sporotrichose oro-labiale chez une patiente qui a embrassé son chat (**Chakrabarti *et al.*, 2015**).

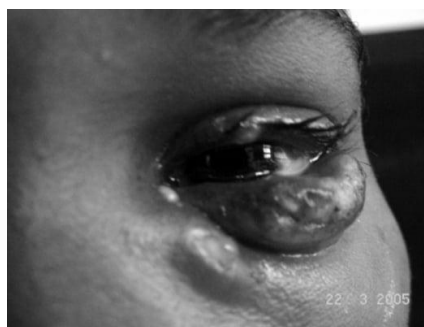

Figure 57 : Lésion granulomateuse ulcérée drainant un écoulement purulent affectant la conjonctive oculaire et la peau somnolente d'une adolescente (**Lopes-Bezerra *et al.*, 2006**).

2.5- Diagnostique :

Le diagnostic est fondé sur les signes cliniques, l'examen histologique et/ou la mise en évidence du pathogène par la mise en culture du matériel de biopsie (**Rosa et al., 2005**).

➤ Diagnostic mycologique

Après aseptie antibactérienne soigneuse, le pus des lésions, les squames ou les croûtes sont prélevés par grattage. En cas d'atteinte profonde on réalise le recueil des exsudats, des biopsies d'organes, des aspirations bronchiques ou une ponction de LCR selon la symptomatologie.

L'examen direct : il est souvent négatif, cet examen peut être fructueux surtout dans les formes gommeuses, dans la mesure du possible, on prélèvera le matériel pathologique dans une gomme non encore ulcérée et on colorera au PAS, au Giemsa, ou au Gram. Il est préférable de diluer le prélèvement dans une goutte d'eau distillée et une goutte de formaldéhyde à 10%, on met alors en évidence les éléments en forme de cigare, les levures allongées et les corps astéroïdes de *S. schenckii*.

Culture : sur milieu de Sabouraud avec ou sans cycloheximide à 27 °C (filaments) ou sur milieu ausang à 37 °C (forme levures) entre 18 et 35 °C, mode de diagnostic définitif le plus fréquent. En cas de culture positive, l'identification précise de la souche repose sur le séquençage de différentes régions génétiques.

Microscopiquement : on trouve des filaments abondants fins et enchevêtrés ; des spores piriformes attachées à des stérigmates formant une rosette.

➤ Examen histologique

La biopsie doit porter sur un nodule dermo-épidermique ; le centre de la lésion est nécrotique, riche en polynucléaires ; en bordure les infiltrats sont faits d'histiocytes, de cellules épithéloïdes de macrophages et de cellules géantes. Le champignon peut être mis en évidence sous forme de cellules levuriques rondes, ovalaires ou en forme de cigare ainsi que de corps astéroïdes (**Pierre et Bernard-Alex, 2019**).

2.6 Traitement :

L'itraconazole 200 mg chez l'adulte et 6 à 10 mg chez l'enfant, par voie orale 1 fois/jour administré jusqu'à 2 à 4 semaines après que toutes les lésions aient disparu (typiquement de 3

à 6 mois) est le traitement de choix. Une infection sévère nécessite une formulation lipidique de l'amphotéricine B (3 à 5 mg/kg IV 1 fois/jour); après une réponse favorable, le traitement est passé à l'itraconazole par voie orale pour un total de 12 mois de traitement [1].

2.7 Prophylaxie:

Lorsqu'un contact direct de la peau avec des matières infectées ou des animaux est inévitable il faut strictement se protéger avec des vêtements de protection (gants, sarrau..). Une protection pour les yeux doit être utilisée lorsqu'il y a un risque connu ou potentiel d'éclaboussure (**Graham *et al.*, 2004**).



Conclusion

Conclusion :

Les dermatoses des animaux domestiques transmissibles à l'homme sont nombreuses. Ces dermatozoonoses sont plus ou moins fréquentes, certaines souvent rencontrées autrefois deviennent rares, tandis que d'autres sont, à l'inverse, des zoonoses de plus en plus observées.

Tous les médecins n'y sont pas confrontés et certains les méconnaissent. Le diagnostic n'est pas toujours facile à établir chez l'homme, les symptômes étant souvent communs à plusieurs affections. De plus, le caractère zoonotique de l'affection peut ne pas être envisagé par les médecins, car les animaux à l'origine de la contamination de l'homme n'expriment pas toujours cliniquement la maladie.

Le vétérinaire joue un véritable rôle en santé publique par plusieurs aspects. Il intervient dans la prévention et le traitement des affections chez les animaux, limitant ainsi les sources de contamination pour l'homme, mais il se doit, aussi, d'alerter les propriétaires d'animaux sur les risques de zoonoses, qu'il s'agisse de dermatozoonoses ou non, et de les orienter vers un médecin si besoin est. Une collaboration entre les médecins et les vétérinaires est nécessaire afin d'aborder au mieux ces dermatoses chez l'homme. Des mesures d'hygiène et de prophylaxie sont recommandées, afin d'éviter toute contamination, et un traitement adéquat est instauré si l'homme est déjà affecté.

Il est possible qu'à l'avenir de nouvelles dermatozoonoses apparaissent, ou soient observées, dans des régions du monde où elles étaient jusque-là absentes. Les dermatoses tropicales en sont un exemple, le réchauffement climatique amorcé pouvant rendre certains pays propices au développement de parasites ou de micro-organismes considérés, actuellement, comme « exotiques ». Vétérinaires et médecins doivent donc être vigilants.

Ce travail avait comme objectifs d'étudier les dermatozoonoses dans la wilaya de Guelma et vu les circonstances de la pandémie et la propagation du virus coronavirus dans notre pays la partie pratique a été annulée. Il serait plus complet de rechercher dans l'avenir les types de maladies dermiques dues aux parasites dans notre région.



**Références
bibliographiques**

Références bibliographiques

- Acha N. P. & Szyfres B. Zoonoses et maladies transmissibles communes à l'homme et aux animaux, 3^{ème}ed. Paris : OIE (office international des epizooties), 1989, p1063.
- Acha, P. N. & Szyfres, B. Bacterioses and mycoses zoonoses and communicable diseases common to man and animals. *Pan American health organization*. 2003. (3): 352-356.
- Allouache B. Dermatophytoses (dermatophyties) et dermatophytes. Cours en ligne. Univerisité Constantine 3, 2016, 11p.
- ANOFEL. Cours en ligne. Association française des enseignants de parasitologie et mycologie, 2014.
- ANOFEL. Dermatophytoses ou dermatophyties. Association française des enseignants de parasitologie et mycologie. Université médicale virtuelle francophone, 2014, 12p.
- ANOFEL. Infections à dermatophytes de la peau glabre, des plis et phanères. *Ann Dermatol Venerol*. 2003.
- Aubry P, & Gaüzère B. A. Cours en ligne. Leishmanioses. Université de bordeaux, bordeaux (France), 2019, 12p.
- Aubry P., & Gaüzère B.A. Médecin conchyliologue et océan indo-pacifique. France, 2018, p102.
- Aubry P., and Gaüzère A. Mycoses profondes. Centre renélabusquière, institut de médecine tropicale. Université de bordeaux, 33076 bordeaux (France). 2019: 1_19.
- Aubry Pierre, Gaüzère Bernard-Alex. Panorama des principales affections dermatologiques en milieu tropical. Cours en ligne. Institut de médecine tropicale, université de bordeaux, 2018, 12p.
- Avdiukhina TI, Supriaga VG, Postonova VF, Kuimova RT, Mironova NI, Murashov NE, Putintseva EV. Dirofilariasis in the countries of the cis: an analysis of the cases over the years 1915 – 1996. *Meditinskaia.Parazitologiya*. 1997.4: 3–7.
- Bachi, F. Aspects épidémiologiques et cliniques des leishmanioses en Algérie - the epidemiological and clinical aspect of leishmaniasis in Algeria. *Mise au point*. 2006. **1** : 1-7.

- Barachy N, Dreyfruss G, Vono J. La gale humaine en 2013. *Actualités pharmaceutiques*. 2013. (526): 23-30.
- Baross MB, De Almeida Apaes R, & Armando O. *Sporothrix schenckii* and sporotrichosis. *Clin.Microbiol.Rev.* 2011. (24).4: 633-654.
- Beaumont A. & Cassier P. Biologie animale des protozoaires aux métazoaires épithélioneuriens. Bordas, Paris, France, 1983, p954.
- Belkaid M & Harrat Z. La leishmaniose en Algérie. Mise au point. *Rev.med.Pharm.* 1997 : 43-6.
- Bellanger M. Actualités sur les recommandations diagnostiques et thérapeutiques en dermatologie du chien et du chat. Thèse de doctorat. Université Claude-Bernard - Lyon I- (médecine - pharmacie), 2019, 232p.
- Benbella I, khalki H, lahmadi k, kouara S, abbad A et Er-rami M. Syndrome de larva migrans cutanée sur pied malformé (à propos d'un cas). *Pan african medical journal*. 2016. (23): 1-4.
- Berne. Dermatite du baigneur. Fiche d'information, office fédéral de la santé publique, 2006, 10p.
- Betene A Dooko Claude Laurel. Evolution spatiale et temporelle de la leishmaniose cutanée au mali. Thèse de master. Université cheikh antadiop de Dakar. Ecole inter-états des fst+sciences et médecine vétérinaire de Dakar, 2009, 38p.
- Bidanel pauline. Les viroses et les parasitoses du furet. Thèse de doctorat. Ecole nationale vétérinaires d'alfort, 2015, 101p.
- Biominis. Leishmaniose. Précise de biopathologie analyses médicales spécialisées, 2012, 2p.
- Bonnetblanc JM. Ectoparasitoses cutanées : gale et pédiculose. *Ann dermatol venereol*, 2012. (139).11: 9-14.
- Bordeaux W. Un cas de gale sarcoptique chez un cocker. *Le point vétérinaire*. 2007: 275-278.
- Botterel F, Foulet F. Diagnostic et traitement de la gale en 2010 : quoi de neuf ? *J anti-infect*. 2011. 13: 109–116.

- Boughellout M, boukrouma A. Aspects clinique et génétique des leishmanioses cutanée et viscérale. Thèse de master. Université des frères mentouri Constantine, Constantine, 2016, 87p.
- Bourrée Patrice et al. Parasitoses et mycoses des régions tempérées et tropicales. 3^e édition masson sas. 62, rue camille-desmoulins, 992442 issy-les-moulineaux cedex, 2013, 345p.
- Boutigny Laure. Pathologie et communauté canine en chenil, étude technique du chenil et du cheptel du 132^{ème} bataillon cynophile de l'armée (bcat) de suipes (marne). Thèse de doctorat. Ecole national vétérinaire d'alfort, 2008, 205p.
- Bouvresse Chosidow O. Ectoparasitoses : poux et gale. EMC (elsevier masson sas, paris), pédiatrie. 2011: 104-114.
- Bouzeriba S, Rouaiguia I. La leishmaniose cutanée dans la région de Guelma : épidémiologie et diagnostic. Université 8 mai 1945 Guelma. Guelma, 2017, 116p.
- Bussieras J, chermette R. Abrégé de parasitologie vétérinaire, fascicule v, mycologie vétérinaire. Maisons-alfort. Ecole nationale vétérinaire : service parasitologie. 1993. 179p.
- Cancrini G., Magi M., Gabrielli S., Arispici M., Tolari F, Dell'Omodarme M., & Prati M C. Natural vectors of dirofilariasis in rural and urban areas of the Tuscan region, central Italy. *Journal of medical entomology*. 2006. (43).1: 574-579.
- Candolfi, E., Filisetti, D., Letscher-bru, V., Villard, O., & Waller, J. Parasitologie – Mycologie. Université louis pasteur de Strasbourg, Strasbourg, 2008, 91p.
- Carvigan Christina. Evaluation des pratiques et des difficultés de prise en charge de la gale par les médecins généralistes de trois départements de la région centre. Thèse de doctorat. Université françois-rabelais Tours, 2017, 83p.
- Castor, Bernadou CI. Cour en ligne. Epidémie de la gale communautaire- guide d'investigation et d'aide à la gestion. Saint maurice (fra): institut de veille sanitaire, 2008, 48p.
- Chabasse Dominique, Martin Danis, Claude Guiguen, Dominique Richard-Lenoble, Françoise Botterel, Michel Miégevillle. Parasitoses et mycoses des régions tempérées et tropicales. ELSEVIER MASSONS.A.S. 62, rue camille- desmoulins, 92442 issy-les-moulineaux cedex, 2007, 321p.

- Chakrabarti A, Bonifaza, Gutierrez-galhardo M, mochizuki T and Shanshan li. Global epidemiology of sporotrichosis. *Medical Mycology*. 2015. (53).1 : 3–14.
- Chaurd C, Erard V, Ditisheim A. Infections liées aux activités aquatiques. *Rev med suisse*. 2001. 7: 1976_1980.
- Cherif, K. Etude éco-épidémiologique de la leishmaniose cutanée dans le bassin du hodna (M'sila). Thèse de doctorat. Université Ferhat abbas-Sétif 1, 2014, 197p.
- Dedet J.P. Leishmanies, leishmanioses. Biologie, clinique et thérapeutique. *Encyclopédie médico-chirurgicale*. 2001.(8): 506-510.
- Dedet Jean-Pierre. Les leishmanioses : introduction à la prise en charge. Laboratoire de parasitologie, université montpellier 1 et CHU de Montpellier, 2008, 25p.
- Dereure J, Dedet J.P. Ed. Les leishmanioses. Paris: ellipses. 1999: 109-130.
- Desportes C. La dermatite des nageurs. *Ann parasitologie*. 1944-1945. 5-6: 263-278.
- Djeddar-Mihoubi Ilhem. Etude des leishmanioses diagnostiques au centre hospitalo-universitaire ben baddis de Constantine. Thèse de doctorat. Université Mentouri Constantine, Constantine, 2006, 119p.
- Dominique C, Bouchara J-P, Gentile L, Brun S, Cimon B, Penn P. Les dermatophyties. In cahier de biologie médicale N°31. 2004, 158p.
- Dupouy-camet Jean. Fiche d'information. Guide technique dermatite cercarienne et bothriocéphalose. Mixte du lac d'annecy –silla. 7, rue des terrasses 74960, cran-gevrier (france), 2007, 45p.
- Eklunatly D. T., Al-khudri M, Gauthey D, Duboisj., Wuestj, Vaucher C et Hugget H. Epidémiologie de la dermatite des baigneurs et morphologie de *trichobilharzia ocellata* dans le lac léman. *Revue suisse zool*. 1985. (92).4: 939-953.
- Epelboin Loïc. Cours en ligne. Prise en charge de la leishmaniose en Algérie. Journées d'échanges scientifiques de l'ouarsenis. Tissemsilt, Algérie, 2012, 54p.
- Escap. Traitement et prévention des parasitoses des carnivores domestiques. Lutte contre les ectoparasites du chien et du chat. 2011. (3): 3-25.
- Euzéby J. Grand dictionnaire illustré de parasitologie médicale et vétérinaire. *Tec et lavoisier*, 2008, p815.

- Fejry Sara. Teignes du cuir chevelu : étude prospective et péterspective à l'hôpital militaire avicenne Marrakech. Thèse de doctorat. Université Mohammed v, 2011, 103p.
- Frahtia-Benotmane k. Détection moléculaire des leishmanies à partir du genre phlébotomus (diptera : psychodidae) : tendance vers la régression de la leishmaniose à Constantine ? Thèse de doctorat. Université des frères mentouri – Constantine, 2015, 141p.
- Gaspard I, laffite E, Michaud M, Eicher N, Lacour O, Toutous-trellu L. La gale en 2012. *Revue medical suisse*. 2012. **8**: 718_725.
- Geneva Switzerland. Cours en ligne. World health organization (who). Cutaneous leishmaniasis. Why are you neglecting, me? , 2007, 16p.
- Genillier-foin N, Cogre O. Retour de pêche du bassin d'arcachon. Cabinet de dermatologie, bayonne, service de dermatologie, hôpital haut-lévêque, chu de bordeaux. 2013. (6).**6**: 140_142.
- Gerardin Aurélia. Contribution à l'étude de certaines impasses parasitaires chez l'homme. Thèse de doctorat. Université henripoincare - nancy 1. Faculte de pharmacie, 2008, 162p.
- Graham M. L, Best M, Leitner R, Ouellette M and Ugwu k. Laboratory biosafety guidelines. Public health agency of Canada. 2004. **3**: 1-113.
- Grujon Anaël. Nouveau profil épidémique de la gale humaine dans un cabinet de médecine générale de la métropole lilloise. Thèse de doctorat. Université de droit et de la santé Lille-2, faculté de médecine henri warem bourg, 2017, 98p.
- Guaguère Eric. Les dermatozoonoses en milieu urbain : le point de vue du dermatologue vétérinaire. *Bull. Acad. Vétérinaire*.2015. (168).**2**: 96-108.
- Guenanen Marie. Etudes cliniques et rétrospectives des cas de dermatozoonoses chez les animaux de compagnie vus sur 15 mois à l'école nationale vétérinaire d'Alfort. Thèse de doctorat. *Ecole nationale vétérinaire d'Alfort*, 2013, 140p.
- Guerdil Sonia. La dermatite cercarienne excenevex (lac leman), approches environnementale et épidémiologique réalisées durant l'été 1999. Thèse de doctorat. Université joseph fourier, Faculté de pharmacie de Grenoble, 2000, 141p.

- Guerin P, Olliaro P, Sundar S, Boeleart M, Croft S.L, Desjeux P, Wasunna M et Bryceson A. Visceral leishmaniasis : état actuel de la lutte, du diagnostic et du traitement, et proposition de programme de recherche et de développement. *Lancette infect dis.* 2002. (8). **2**: 494-501.
- Guerrini F. Génétique des populations et phylogénie des leishmania du nouveau monde. Thèse de doctorat. Université montpellier il, 1993, p146.
- Habachou Céryma Tassadit. Les dermatophytoses : prise en charge et cas des dermatophytoses invasives. Thèse de doctorat. Université de caennormandie, 2017, 118p.
- Hay R.J Steer AC., Angelman D and Walton S. Scabies in the developing world-its prevalence, complications, and management. *Clin microbiol infect.* 2012. **18**: 313 - 323.
- Hide Mallorie. Variabilité pathogénique du complexd leishmania (leishmania) donovani, agent de la leishmaniose viscérale. Etude comparative des caractères biologique, génétique et l'expression génique. Thèse de doctorat. Université de montpellier ii, 2004, 269p.
- Homci S, Sebaa F. Z. Prise en charge de la leishmaniose cutanée, épidémiologie, diagnostique et traitement dans la wilaya d’Ouargla. Thèse de doctorat. Université kasdimerbeh -Ouargla, Ouargla, 2008, p53.
- Kauffman CA. Sporotrichosis. *Clinical Infectious Diseases.* 1999. (29).**2** : 231–237.
- Krauss, H, Weber, A., Appel, M., Enders, B., Isenberg, H. D., Schiefer, H. G., Slenczka, W., & Vongraevenitz, A. Fungal zoonoses. *Zoonoses. Infectious diseases transmissible from animals to humans.* Washington, d.c.: asmpress. 2003. (I).**3**: 257_259.
- Lajarthe Sofie. La gale sarcoptique humaine. Thèse de doctorat. Université de limoges, faculté de pharmacie, 2011, 120p.
- Lanier C, Poffet F. Dermatologie acné-verrues cutanées-mycoses. Juillet 2013, 28p.
- Livui Miron. La dirofilariose. Université des sciences agricoles et de médecine vétérinaire "ion ionescu de la brad" (usamv), iasi (roumanie), 2016, 51p.
- Lopes-Bezerraleila L, Armando Schubach and Rosane O. Costa *Sporothrix schenckii* and sporotrichosis. *An acad bras cienc.* 2006. (78).**2**: 294-308.

- Madaoui Bachir El Mouaz. Caractérisation et dynamique des peuplements de puces de la faune sauvage et domestique : impact sur la santé. Thèse de doctorat. Université badjimokhtar – Annaba, 2014, 166p.
- Magnis J, Lorentz S, Guardone L, Grimm F, Magi M, Naucket J, Deplazes P. Morphometric analyses of canine blood microfilariae isolated by the Knott's test enables *Dirofilaria immitis* and *D. repens* species-specific and *Acanthocheiloneuma* (syn. *Dipetalonema*) genus-specific diagnosis. *Parasit & vectors*. 2013. (6):48: 1-5.
- Manfredi MT, Dicerbo A, Genchi M. Biology of filarial worms parasitizing dogs and cats. *Map parasitologica*. 2007. (8): 41-45.
- Martin S, Schmutz JL. Les dermatozoonoses. *Nouv dermatol* 2002. (21):2: 37-42.
- Marty Pierre. Cours en ligne. Les leishmanioses viscérales épidémiologie et diagnostic. Equipe de recherche sur les leishmanioses (erleish). Faculté de médecine, université de Nice-Sophia-Antipolis et centre hospitalier universitaire de Nice, 2015, 30p.
- Maslin J, j-j. Morand, M. Civatte. La sporotrichose. *Médecine tropicale*. 2002. (62):1: 9_11.
- Maslin J, Morandj J, Soler. C. Les teignes tropicales. *Médecine tropicale*. 2005. (65):4: 313-320.
- Mathilde Simon. Eradication des puces : de la biologie au traitement. Thèse de doctorat. Université Henri Poincaré-Nancy, 2009, 180p.
- Mazereeuw-Hautier J, Bonafé JL. Fiche d'information. Ectoparasitoses cutanées : gale et pédiculose. Collège des enseignants de dermatologie, 2006, 10p.
- McCall JV, Genchi C, Kramer LH, Guerrero J, Venco L. Heartworm disease in animals and humans. *Advances in parasitology*. 2008. (66) :193–285.
- Mellano Sophie. La leishmaniose canine et humaine à *Leishmania infantum* en France. Thèse de doctorat. Université Toulouse III Paul Sabatier. Faculté des sciences pharmaceutiques, 2016, 112p.
- Merial. Infestation par les puces. Fiche technique. Réalisée à l'occasion de la rencontre éleveurs félins, octobre 2012, 4p.
- Merial. Réoulsifs d'arthropodes à durée d'action prolongée : étude pharmacotechnique, devenir *in situ* et efficacité. Lyon, dans le cadre d'école doctorale de chimie. 2012. (06): 250-258.

- Mesa-Arango, A. C., Reyes-Montes, M. D. R., Pérez-Mejía, A., Navarro-B, H., Souza, V., Zúñiga, G., & Toriello, C. Phenotyping and genotyping of *sporothrix schencki* isolates according to geographic origin and clinical form of sporotrichosis. *Journal of Clinical Microbiology*. 2002. (40). **8**: 3004-3011.
- Midgley Gillian, Yvonne M Clayton, Roderick J Hay. Atlas de poche de mycologie. 1^e édition. Flammarion médecine- sciences. 4, rue casimir-delavigne 75006 paris, 1998, 456p.
- Milon Charlotte. Principales dermatoses des animaux domestiques transmissibles à l'homme. Thèse de doctorat. Université claudes-bernard - Lyon i, 2010, 150p.
- Mircean M, Ionică A.M, Mircean V, Györke A, Codea A.R, Tăbăran F.A, Taulescu M, Dumitrache M. O. Clinical and pathological effects of *dirofilariarepens* and *dirofilariaimmitis* in a dog with a natural co-infection. *Parasitology international*. 2017. (66). **3**: 331-334.
- Morlot Emmanuelle. Parasitose zoonotiques a l'incidence dermatologique chez l'homme. Thèse de doctorat. Université henri-poincaré, Nancy I, 2011, 130p.
- Morris-Jones, R. Sporotrichosis. *Clinical and experimental dermatology*. 2002. (27). **6**: 427-431.
- Moulinier C. Parasitologie et mycologie médicales : éléments de morphologie et de biologie cachan : ed. Médicales Internationales, 2003, p796.
- OMS (organisation mondiale de la santé). La lutte contre les leishmanioses. Rapport de la réunion du comité oms d'experts de la lutte contre les leishmanioses, Genève, 2010, 228p.
- OMS (organisation mondiale de la santé). Manuel pour la prise en charge de la leishmaniose cutanée dans la région oms de la méditerranée orientale, 2014, 52p.
- OMS. Aide-mémoire leishmaniose. Journée mondiale de la santé 2014, 2014, 5p.
- Ouakrim A. Teignes: aspects cliniques, épidémiologiques, teignes: aspects cliniques, épidémiologiques, thérapeutiques et évolutifs. Expérience du service de dermatologie au CHU Mohammed VI, Marrakech. Thèse de doctorat. Université Cadi Ayyad, Marrakech, 2013, 127p.
- Ouellette M, Olivier M, Satos S et Papadopoulou B. Le parasite leishmania à l'ère de la post-génomique. *Médecine-science*, 2003. (19). **10**: 900-909.

- Oumessou M A. Inventaire des phlébotomes vecteurs des leishmanioses et des phlebovirus et détection moléculaire des leishmanies dans la région de hadjout (wilaya de Tipaza). Thèse de master. Université de saad dahlab Blida, 2013, 80p.
- Oustric Elodie. La gale sarcoptique humaine : maladie, épidémiologie, diagnostique, traitement, et prise en charge à l'officine. Thèse de doctorat. Université Toulouse III Paul Sabatier faculté des sciences pharmaceutiques, 2014, 149p.
- Paes-de-Almeida, Ferreira A.M.R, Labarthe N.V, Caldas M.L.R, McCall & J.W. Kidney ultrastructural lesions in dogs experimentally infected with *dirofilaria immitis* (leidy, 1856). *Vet. Parasitol.* 2003. (113).2: 157– 168.
- Pagé N, & C DeJaham. Dermatologie (la cheylétiellose). Centre dmvmontreal. *Fiche clinique*, 2013, 2p.
- Pampiglione S, & Rivasi F. Human dirofilariasis to *dirofilaria (noctiella) repens*: update of world literature : 1995 to 2000. *Mappe parasitologie.* 2007. (8): 81-116.
- Parlier C. & Amandine, G. Efficacité de la sélamectine dans le traitement de la cheylétiellose du chien en élevage. Thèse de doctorat. Ecole nationale vétérinaire d'Alfort. La faculté de médecine de Créteil, 2005, 107p.
- Petinataud I. Optimisation de la stratégie diagnostique des onychomycoses : du prélèvement à l'identification fongique. Evaluation d'un kit diagnostique de PCR en temps réel. Thèse de doctorat. Université de lorraine, 2014, 133p.
- Peyron F. Cours en ligne. Cas cliniques : principales parasitoses importées. Hôpital de la croix rousse, 2018, 35p.
- Poirier A, & Equavie M. La gestion d'un problème de santé environnementale au québec : prévention et intervention portant sur la dermatite du baigneur au lac nairn. Université de provence i.u.p. Environnement, technologie et société 3. Place Victor Hugo case 75 13333 Marseille cedex 03, 2001, 52p.
- Portelli C. Les dermatozoonoses d'origine parasitaire : étude bibliographique. Thèse de doctorat vétérinaire, université paulsabatie, Toulouse, 1999, 130p.
- Ramos-e-Silva, M., Vasconcelos, C., Carneiro, S., & Cestari, T. Sporotrichosis. *Clinics in dermatology.* 2002. (25). 2: 181-187.

- Rezkallah I. Cours en ligne. Nématodoses à transmission transcutanée ankylostomoses et anguillulose. Université saad dahleb-Blida. Faculté de médecine, 2001, 84p.
- Rosa, A. C., Scroferneker, M. L., Vettorato, R., Gervini, R. L., Vettorato, G., & Weber, A. Epidemiology of sporotrichosis: A study of 304 cases in Brazil. *Journal of the american academy of dermatology*. 2005. (52).3: 451-459.
- Royer M. Latre C-M., paul c, Mazereeuw-hautier J. Et la société française de dermatologie pédiatrique. La gale du nourrisson. *Ann dermatol venereol*, 2008.
- Sacks D, kamhawi S. Molecular aspects of parasite-vector and vector-host interactions in leishmaniasis. *Annu rev microbiol*. 2001. (55): 453-483p.
- Semat J. Mise en place d'une méthode de diagnostic moléculaire par PCR quantitative pour détecter et identifier les microfilaries sanguines de *dirofilaria immitis* et de *dirofilaria repens* chez le chien. Thèse de doctorat. L'université paul-sabatier de Toulouse, 2016, 180p.
- Sharp A, & Walling J. Développement d'un manuel de pratiques optimales visant éviter les décès prématurés dus aux cancers de la peau chez les individus atteints d'albinisme en Afrique subsaharienne. 2019. (15).2: 13-24.
- Soudani S. Profil épidémiologique des leishmanioses dans la région de tata. Thèse de doctorat. Université cadi ayyad, faculté de médecine et de pharmacie – Marrakech, 2019, 138p.
- Souissi A, Farah Klibi F, Zermani R, Rammeh S, Ismail O, Zakraoui A, Atallah K, & Ben Jilani S. Dirofilariose sous-cutanée à *Dirofilaria repens* en Tunisie : une observation à localisation scrotale. *Méd. Trop*. 2004. (64) : 375-378.
- Tarello W. Dermatitis associated with dirofilaria repensmicrofi- lariae in a dog in dubai. *Veterinary record*. 2002. (151).24: 738 –739.
- Taylor ER A. The development of *dirofilaria immitis* in the mosquito *Aedes aegypti*. *Journal of helminthology*. 1960. (34).1-2: 27-38.
- Tidiani C. Morbidité et mortalité parasitaire et fongique dans les services de médecine interne et maladies infectieuses et tropicales du chu point g. Thèse de doctorat. Université de bamako. Faculté de médecine de pharmacie et d'odonto stomatologie, Mali, 2010, 114p.

- Titi A. Cours en ligne. Parasitologie (partie helminthes). Les ankylostomoses canines. Institut des sciences vétérinaires, 2019, 8p.
- Viaud S, Bensignor E. Les dermatozoonoses du chien et du chat. *Prat med chiranim comp.* 2008. (43): 131-9.
- Villeneuve Alain. Les zoonoses parasitaires ; l'infection chez les animaux et chez l'homme. Les presses de l'université de montréal. Québec, Canada2003, p499.
- WHO (World health organization). Control of the leishmaniasis. *Who technical report.* **949**, 2010, 186p.
- Zangoli A, chevalier B, sassolas B. Dermatophyteset dermatophytes. EMC-pédiatrie. 2005. (1).2: 96-115.
- Zouari IB. Dirofilariose cutanée : à propos de deux cas tunisiens. *Rev. tun. infectiol.* 2008. (2).2: 25-27.

Sites d'internet :

[1] : Sanjay G & Revankar. MD. Le manuel msd version pour professionnels de la santé. Disponible sur : [https://www.msmanuals.com/fr/professional/maladies infectieuses /mycoses/ sporotrichose](https://www.msmanuals.com/fr/professional/maladies_infectieuses/mycoses/sporotrichose) (consulté le 03/04/2020).

[2] : Hektoen and perkins. Msgerc doctor fungus. Disponible sur : <https://drfungus.org/knowledge-base/sporothrix-species/> (consulté le 06/06/2020).

[3] : Muséum national d'histoire naturelle, inventaire national du patrimoine naturel. Inpn. Disponible sur : <https://inpn.mnhn.fr>. (consulté le 29/07/2020).

[4] :Sudouest.fr. Sudouest. Disponible sur : <https://www.sudouest.fr/2019/07/04/qu-est-ce-que-la-puce-de-canard-ce-parasite-qui-peuple-certains-lacs-et-provoque-des-demangeaisons-6296588-4696.amp.html> (consulté le 4/07/2020).

[5] : Sanchari sinda dutta, ph.d. News Medical Life Science. Disponible sur [https://www.news-medical.net/amp/health/cercarial-dermatitis-and-seawater-\(french\).aspx](https://www.news-medical.net/amp/health/cercarial-dermatitis-and-seawater-(french).aspx)(consulté le 26/07/2020).

[6] : Elisabeth lorier-roy. Dermato info, société française de dermatologie. Disponible sur :<https://dermato-info.fr/fr/les-maladies-de-la-peau/la-gale> (consulté le 05/2020).

[7] : Cristophe Benoit. Nouvelles dermatologique. Disponible sur :<https://www.nouvellesdermatologiques.com/gale-les-differentes-formes-et-ses-traitements/> (consulté le 07/07/2020).

- [8] : Esccap France. Parasites des chiens et des chats. Disponible sur : <https://www.escap.fr/arthropodes/gale-sarcoptique-et-notoedrique.html> (consulté le 02/01/2020).
- [9] : Globepharma. Sarcopte de la gale. Disponible sur : <http://globepharma.over-blog.com/article-11748130.html> (consulté le 10/08/2020).
- [10] : Passeport santé. La gale : symptôme et traitement de la gale. Disponible sur : <https://www.passeportsante.net/fr/maux/problemes/fiche.aspx?doc=gale> (consulté le 03/04/2020).
- [11] : Charlin D. Santé sur le net. Disponible sur : <https://www.google.com/amp/s/www.sante-sur-le-net.com/maladies/maladies-parasitaires/gale/%3famp> (consulté le 16/03/2020).
- [12] : Binette J. Disponible sur : <https://jardinage.lemonde.fr/dossier-2193-gale-chien.html> (consulté le 02/03/2020).
- [13] : CDC Scabies Biology. Disponible sur: <http://www.dpd.cdc.gov/dpdx/HTML/Scabies.htm>. Consulté en mai 2020.
- [14]: Centers for disease control and prevention. Disponible sur: www.dpd.cdc.gov/ . Consulté en mai 2020.
- [15] : Medvet. Montreal. Les dermatozoonoses parasitaires. Service de dermatologie, Centre Hospitalier Universitaire Vétérinaire, Faculté de médecine vétérinaire, Université de Montréal. Disponible sur : <https://www.yumpu.com/fr/document/view/17350396/les-dermatozoonoses-parasitaires-faculte-de-medecine-> . (Consulté le 20/03/2020).
- [16] : Thebault A. Le point Vétérinaire. Diagnostic et traitement de la cheyletiellose. Disponible sur : <https://www.lepointveterinaire.fr/publications/le-point-veterinaire/article/n-257/diagnostic-et-traitement-de-la-cheyletiellose.html>. (Consulté le 20/03/2020).
- [17] : Héripret D. Cheylétiellose. Dermatologie Vétérinaire. Blog d'information de dermatologie vétérinaire tenu par des spécialistes en dermatologie vétérinaire. Disponible sur : <http://dermatologieveterinaire.over-blog.com/article-cheyletiellose-105918932.html>. (Consulté le 20/03/2020).
- [18] : Monvt.eu. Gale à Cheyletiella - Cheyletiellose - Cheyletiella. Disponible sur : <https://www.monvt.eu/maladies-de-la-peau/affections-parasitaires-de-la-peau/gale-cheyletiella-cheyletiellose-chien-chat-lapin/> . (Consulté le 24/03/2020).

- [19] : Les mites de corps (cheyletiellose). Centre hospitalier universitaire vétérinaire de l'Université de Montréal. Disponible sur : <https://chuv.umontreal.ca/le-chuv/hopital-des-animaux-de-compagnie/ressources/les-mites-de-corps-cheyletiellose/>. (Consulté le 02/04/2020).
- [20] : Vet Derm. Cheyletiellose du chien et du chat : Diagnostic et traitement. Fiches thématiques. Les dermatoses dues aux insectes ou acariens. Disponible sur : <https://www.cabinetvetderm.fr/cheyletiellose-chien-chat/>. (Consulté le 03/04/2020).
- [21] : ESCCAP France. Les cheylétielles, agents de la cheyletiellose. Disponible sur : <https://www.esccap.fr/arthropodes/cheyletielles-cheyletiellose.html> . (Consulté le 04/04/2020).
- [22] : Catedog. cheyletiellose du chat : symptôme, traitement. Disponible sur : <https://catedog.com/chat/03-sante-chat/16-maladies-de-peau-chat/cheyletiellose-chez-le-chat/> . (Consulté le 06/04/2020).
- [23] : CADUCEE. La leishmaniose. Disponible sur : <https://www.caducee.net/DossierSpecialises/infection/leishmaniose.asp> . (Consulté le 15/04/2020).
- [24] : Passeport Santé. Qu'est-ce que la leishmaniose? Disponible sur : <https://www.passeportsante.net/fr/Maux/Problemes/Fiche.aspx?doc=leishmaniose>. (Consulté le 20/04/2020).
- [25] : Institut Pasteur. Leishmaniose. Disponible sur <https://www.pasteur.fr/centre-medical/fiches-maladies/leishmaniose>. (Consulté le 23/04/2020).
- [26] : LE FIGARO. Leishmaniose. 5. Quel mode de contamination?. Disponible sur : <https://sante.lefigaro.fr/sante/maladie/leishmaniose/quel-mode-contamination> . (Consulté le).
- [27] : Chapman, S. Animal Diversity Web. *Ancylostoma braziliense*. Disponible sur : https://animaldiversity.org/accounts/Ancylostoma_braziliense/. (Consulté le 18/05/2020).
- [28] : CDC. Parasites - ankylostome zoonotique. Disponible sur: <https://www.cdc.gov/parasites/zoonotichookworm/index.html>. (Consulté le 05/05/2020).
- [29] : Saeed, S. Animal Diversity Web. *Ancylostoma caninum*. Disponible sur : https://animaldiversity.org/accounts/Ancylostoma_caninum/. (Consulté le 18/05/2020).
- [30] : Aubry P. Larva migrans cutanée ou larbish. Disponible sur : <http://medecinetropicale.free.fr/cours/larva.htm> . (Consulté le 02/06/2020).

- [31] : ANOFEL. Syndrome de Larva migrans. Disponible sur : <http://campus.cerimes.fr/parasitologie/enseignement/toxocarose/site/html/3.html>. (Consulté le 10/06/2020).
- [32] : Caslarbish. Larva migrans cutanée ou Iarbish chez un coopérant au Sénégal. Institut de Médecine Tropicale, Université de Bordeaux, 33076 Bordeaux (France). Disponible sur : www.medecinetropicale.com . (Consulté le 20/05/2020).
- [33] : Lebrun A-L. Le journal des femmes Santé. Disponible sur : <https://sante.journaldesfemmes.fr/fiches-sante-du-quotidien/2440854-piqure-de-puce-lit-bois-parquet-symptomes-duree-allergie-soulager-photo-remede/> (consulté le 07/05/20).
- [34] : Felálló- FülűPumiKennel – Estonia. La puce. Disponible sur : http://pumi.blog.free.fr/public/Soins/Les_puces.pdf (consulté le 02/07/20).
- [35] : Service de dermatologie, université de Montréal. Les puces. Disponible sur : https://www.medvet.umontreal.ca/chuv/AnimauxCompagnie/dermatologie/sante_animale/D_08032007_131448_A000132_FIC_Puces.pdf (Consulté le 20/06/2020).
- [36] : Ecole national vét de lyon. Dermatologie parasitaire du chat. Disponible sur : <http://alizarine.vetagro-sup.fr/dp-chat/parasites/malديو.html> (Consulté le 26/05/2020).
- [37] : Advetia centre hospitalier vétérinaire. Disponible sur : <https://advetia.blog/2014/07/11/departements-metropole-et-hors-metropole-dans-lesquels-il-est-necessaire-de-protger-les-chiens-contre-les-piqures-de-moustiques-et-de-phlebotomes/> (Consulté le 20/05/2020).
- [38] : ANOFEL. Campus de parasitologie-mycologie. Disponible sur : <http://campus.cerimes.fr/parasitologie/enseignement/dermatophytoses/site/html/3.html> . (Consulté le 18/03/2020).